

Oper Orthop Traumatol 2022 · 34:333–351
<https://doi.org/10.1007/s00064-022-00779-2>

Eingegangen: 21. Oktober 2021

Überarbeitet: 31. Januar 2022

Angenommen: 4. Februar 2022

Online publiziert: 21. Juli 2022

© Der/die Autor(en) 2022

Redaktion

D.C. Wirtz, Bonn



Femurkopfreduktionsosteotomie zur Verbesserung des femoroazetabulären Containments bei Morbus Perthes

Theddy Slongo · Kai Ziebarth

Abteilung Kinderorthopädie, Kinderchirurgische Universitätsklinik, Inselspital Bern, Bern, Schweiz

Zusammenfassung

Operationsziel: Wiederherstellung der Hüftkongruenz und des Containments durch zentrale Hüftkopfresektion/Reduktion über eine erweiterte chirurgische Hüftluxation unter Erhaltung/Respektierung der Hüftkopfdurchblutung. Eine gleichzeitige oder spätere Reorientierung des Acetabulums durch Triple-Osteotomie oder PAO bei instabiler Hüfte kann in speziellen Fällen notwendig werden.

Indikationen: Die Indikation zur chirurgischen Hüftkopfreduktion ist praktisch unabhängig vom Alter bei jeglicher inkongruenten, asphärischen Hüftkopfsituation mit „hinged abduction“ (zu erwartende Endsituation wie Stulberg IV und V) gegeben. Dies kann noch bei aktivem wie auch bei bereits ausgeheiltem Morbus Perthes der Fall sein. Zudem kann bei einer Stulberg-V-Situation selbst im adulten Alter noch eine Verbesserung erzielt werden. Nach Resektion muss noch ein tragfähiger Resthüftkopf vorhanden bleiben, d. h. mindestens noch 50 % des ausgeweiteten Hüftkopfes. Die dafür beste Planung erfolgt in der „vergleichenden“ 3-D-Rekonstruktion.

Kontraindikationen: Völlig zerstörter Knorpel oder Hüftkopf.

Operationstechnik: Identisches Operationsvorgehen wie für die klassische chirurgische Hüftluxation. Präparation der retinakulären Flaps. Unter Respektierung und in Kenntnis der Gefäßversorgung Spaltung des Hüftkopfes gemäß dem zu entfernenden, nekrotischen Kopfanteil. Bildung eines möglichst sphärischen Hüftkopfes und Verschraubung der beiden Kopfanteile auf Schenkelhalsniveau. Distalisation und Fixierung des großen Trochanters. Je nach Kongruenz und Stabilität des Hüftkopfes in der Hüftpfanne kann eine primäre oder sekundäre Triple-OT oder PAO notwendig werden.

Weiterbehandlung: Die intraoperative Stabilität des Femurkopfes im Acetabulum muss erzielt worden sein, um eine beckengipsfreie, funktionelle Nachbehandlung zu gewährleisten: Stockentlastung mit Bodenkontakt ist erlaubt; keine aktive Rotation; Flexion aktiv und passiv bis 90 Grad ist erlaubt; vorerst keine spezifische Physiotherapie; je nach Heilungsverlauf sind diese Maßnahmen 8 bis 10 Wochen einzuhalten.

Ergebnisse: Gemäß unseren publizierten Nachuntersuchungen (aktuell 21 Jahre) sehen wir bei technisch korrekt durchgeführter Operation und korrekter Indikation sowie adäquater Nachbehandlung durchwegs gute Ergebnisse. Nekrosen des reduzierten Hüftkopfes haben wir nie beobachtet. Alle gespaltenen Hüftköpfe, respektive Schenkelhalse sind primär geheilt.

Schlüsselwörter

Asphärizität Hüftkopf · Inkongruenz · Containment-Verlust · Hüftkopfreduktion · Chirurgische Hüftluxation



QR-Code scannen & Beitrag online lesen

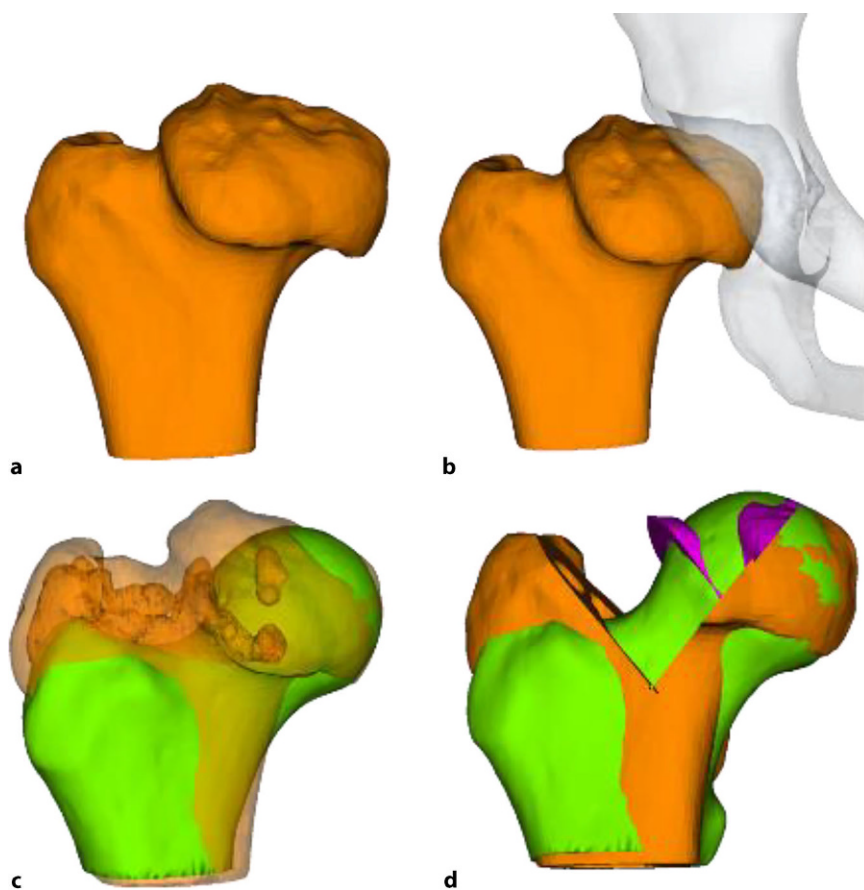


Abb. 1 ▲ CARD-Planung bei Stulberg V (Quelle: Klinik Balgrist Zürich, Giorgia Vercelloni). **a** 3-D-Darstellung des veränderten Hüftkopfes; **b** die Situation in Beziehung zum Acetabulum, das mögliche „Hinging“ ist hier klar zu erkennen. **c** Computergraphische Überlappung des gesunden mit dem pathologischen Hüftkopf. **d** zeigt in der gleichen Darstellungsweise die Situation nach Kopfreduktion; die erreichte Kongruenz ist deutlich sichtbar

Vorbemerkungen

Der Verlauf eines Morbus Perthes ist extrem variabel, von kaum sichtbaren Veränderungen des Femurkopfes bis hin zu schwersten Deformitäten und steifen Hüftgelenken. Dabei ist zu beobachten, dass die Symptomatik nicht immer synchron zur Schwere und der zu erwartenden Kopfdeformität einhergeht. Wir gehen davon aus, dass sehr viele Erkrankungen „stumm“ verlaufen und unter Umständen wegen Früharthrose der Hüfte erst im Alter von 30 oder 40 Jahren retrospektiv diagnostiziert werden [6, 19].

Lange Zeit hat man sich nur auf die von Catterall [2, 4] erstellten Stadieneinteilung verlassen, um die Schwere des Verlaufes einzuschätzen, später kamen andere Einteilungen wie die „Lateral Pillar“-Klassifikation [1] und andere dazu. Auf der anderen Seite haben Stulberg et al. eine Klassifi-

kation geschaffen, die „post festum“ das Ausheilungsergebnis beschreibt [4, 12].

Zwischenzeitlich hat sich eine differente Betrachtungsweise des Morbus Perthes-Verlaufes eingestellt. Es wird mehr Wert auf die Entwicklung/Beziehung der Stellung zwischen Hüftkopf und Hüftpfanne gelegt. Das große Schlagwort heißt dabei „Containment“ und beschreibt die Relation zwischen dem Hüftkopf, praktisch unabhängig der Schwere des Kopfbefalles, und der Hüftpfanne. Solange diese Relation stimmt und der Hüftkopf ein perfektes Containment zeigt, ist im Prinzip keine spezifische Therapie notwendig, zeigt sich jedoch im Verlauf, auch wenn der Hüftkopf nur gering befallen ist, dass dieses Containment nur minimal verloren geht, sollte eine Containment-verbessernde Operation im Sinne einer Triple Osteotomie/PAO oder milden intertrochantären Osteotomie angestrebt werden

[6, 15]. Eine Salter-Osteotomie empfehlen wir wegen der zusätzlichen Lateralisation, Druckerhöhung und der Gefahr der Retroversion nicht.

Da sich einerseits diese Denkweise der optimalen Containment-Erhaltung noch nicht flächendeckend durchgesetzt hat, sehen wir im Früh- wie auch dann im Spätstadium schwere Kopfdeformierungen, die man sicherlich hätte vermeiden können. Auf der anderen Seite, wie oben beschrieben, gibt es sehr stille Verläufe, wo die Symptomatik erst in einem späten Stadium aufgrund von schon vorhandenen Gelenkschäden auftritt. Der Femurkopf hat dabei eine typische, asphärische, inkongruente Form (als Stulberg IV und V bezeichnet) und ist oft auch massiv vergrößert, dafür jedoch abgeflacht. Er weist die typische „Champignon“-Form auf, wobei der Kopftrand meist den Schenkelhals überragt. In der Literatur wird dafür der Term „coxa magna“ oder „coxa plana“ verwendet. Der vergrößerte und abgeflachte Kopf verliert sein Containment und lateralisiert sich. Dabei kommt es zum typischen Impingement und progressiver Zerstörung des Labrums bis hin zum knöchernen, lateralen Pfannenrand [6, 19, 21]. Passiert dieser Prozess in einem frühen Stadium der Krankheit, resultiert durch Abduktion der Hüfte ein „zweihöckeriger“ Hüftkopf als sog. „Kamelbuckel-Form“. Funktionell resultiert die in der Literatur beschriebene „hinged abduction“, welche dazu führt, dass der Femurkopf progressiv bei jeder Abduktion aus der Pfanne gehobelt wird ([22]; vgl. **Abb. 2**). Die Delle zwischen den beiden Höckern entspricht auch meist der Region mit der ausgeprägtesten Nekrose.

In der Vergangenheit wurde versucht, dieses Problem durch augmentierende Operationen wie die Chiari Osteotomy oder Shelf-Operationen zu behandeln. Dabei konnte jedoch die Kopfdeformität nie adressiert werden, sondern die Operation bestand darin, den extraartikulären Kopfanteil zu überdachen. Die Sphärizität wurde nicht verbessert. Zudem hat man versucht, mehrheitlich im Frühstadium, durch eine varisierende proximale Femurosteotomie den Hüftkopf wiederum ins Acetabulum einzustellen, was prinzipiell nur möglich ist, wenn die Abduktionsaufnahme eine Reposition der Hüfte zeigt.

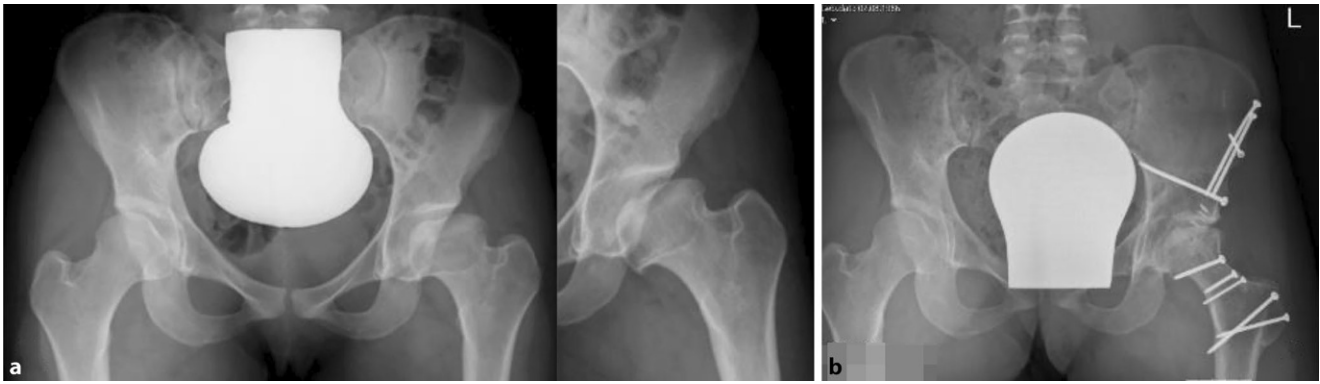


Abb. 2 ▲ **a** Zustand nach Morbus Perthes bei einer 21-jährigen Patientin; Stuhlberg V-Situation. Die Abduktionsaufnahme dokumentiert das typische „Hinging“. **b** die Situation nach Kopfreduktion; wegen der Gelenkinkongruenz respektive dem „ausgeleiteten“ Acetabulum wurde gleichzeitig eine PAO durchgeführt. Gut zentrierter und suffizient überdachter Hüftkopf

Definitionsgemäß ist dies jedoch bei einem 2-höckrigen Hüftkopf mit „hinged abduction“ nicht möglich.

Der direkte Einblick in die Hüfte respektive auf den vom Perthes veränderten Hüftkopf aufgrund einer heute als sicher geltenden operativen Methode zur Luxation des Hüftkopfes [5] hat einerseits das Verständnis um die Veränderungen an der Hüfte in vielen Belangen verändert und verbessert, andererseits aber auch den Weg zu einem aktiven chirurgischen Vorgehen direkt am Ort der Veränderung ermöglicht – dies im Gegensatz zu all den bisherigen, bekannten operativen Verfahren am proximalen Femur oder an der Hüftpfanne, die fernab der eigentlichen Deformität des Hüftkopfes korrigieren und in den meisten Fällen in sekundären, durch die Operation bedingten Veränderungen enden, wie z. B. groteske Varusstellungen nach intertrochantärer Osteotomie [3]. Die Erfahrungen der ersten 21 Jahre sind sehr Erfolg versprechend und zeigen zumindest über diese Zeitperiode bei allen Patienten eine sehr gute Funktion und Hüftsituation, die einen allfälligen hüftprothetischen Ersatz deutlich in ein späteres Alter zu verschieben mag [8–11, 16, 17].

Um eine sichere Femur-Kopf-Verkleinerungsoperation vornehmen zu können, ist die Kenntnis der Blutversorgung am proximalen koxigialen Femurende [7, 8] ebenso notwendig wie die Beherrschung der schonenden und sicheren chirurgischen Hüftluxation [14]. Im vorliegenden Artikel sollen deshalb nur die wesentlichsten Schritte der chirurgischen Hüftluxation dargestellt werden. Das Hauptaugenmerk ist dabei

auf die Präparation der reticulären Flaps und der eigentlichen Kopfverkleinerung gerichtet. Zum Studium der Präparation der retikulären Flaps wie der chirurgischen Hüftluxation sei folgende Literatur empfohlen: [5, 8, 11, 16, 20].

Operationsprinzip und -ziel

Das Operationsprinzip besteht darin, dass man über eine heute als sicher durchführbar und somit als sicher geltende chirurgische Hüftluxation den vollen 3-dimensionalen Überblick auf den veränderten Hüftkopf bekommt [5]. Anhand der vorgängig durchgeführten hochauflösenden MRI-Untersuchung sowie der vor Ort sich darstellenden Situation wird eine zentrale Hüftkopfresektion vorgenommen, um eine bestmögliche Sphärizität zu erreichen. Die Schnittführung für eine optimale Sphärizität kann heute auch vorgängig aufgrund einer 3-D-CT-Planung (Abb. 1a–c) vorgenommen werden, da diese Planung einen Vergleich mit der gesunden Seite erlaubt (Abb. 1d). Man muss sich jedoch bewusst sein, dass dies eine „theoretische“ Planung ist und allfällig wegen der Gefäßversorgung nicht genau so durchgeführt werden kann. Deshalb sei nochmals betont, dass die Kenntnis um die Gefäßversorgung des Hüftkopfes absolute Voraussetzung für diese Operation ist.

Es kann kaum genügend betont werden, wie wichtig es ist, die sog. retikulären Flaps zu bilden, um die Blutversorgung

der verbleibenden Kopfanteile sicherzustellen [8]. Schlussendlich ist das Operationsziel, eine möglichst optimale Kongruenz/Containment der Hüfte zu erreichen mit einer bestmöglichen Restfunktion. Es ist evident, und es wäre illusorisch zu behaupten, dass man auf jeden Fall eine normale Hüftfunktion erreichen kann. Diese Operation soll dem Patienten bei fehlenden anderen äquivalenten Möglichkeiten erlauben, über eine Periode von 20 bis 30 Jahren einer normalen täglichen Aktivität nachzugehen, ohne dabei von Schmerzen geplagt zu werden. Dass dieses Ziel erreicht werden kann, zeigen die ersten Resultate nach 21 Jahren.

Vorteile

- Bestmögliche Wiederherstellung der Hüftkopfsphärizität
- Verbesserung der Funktion
- Reduktion der Früharthrose

Nachteile

- Gefahr der zusätzlichen Verschlechterung der Hüftkopfzirkulation durch unsachgemäßer chirurgischer Hüftluxation
- Heilungsstörungen
- Erfordert fundierte hüftchirurgische Kenntnisse
- Im Falle einer verbliebenen Inkongruenz infolge eines „ausgeweiteten Acetabulum“ sollte dies erkannt und durch eine zusätzliche PAO oder Triple OT behoben werden.

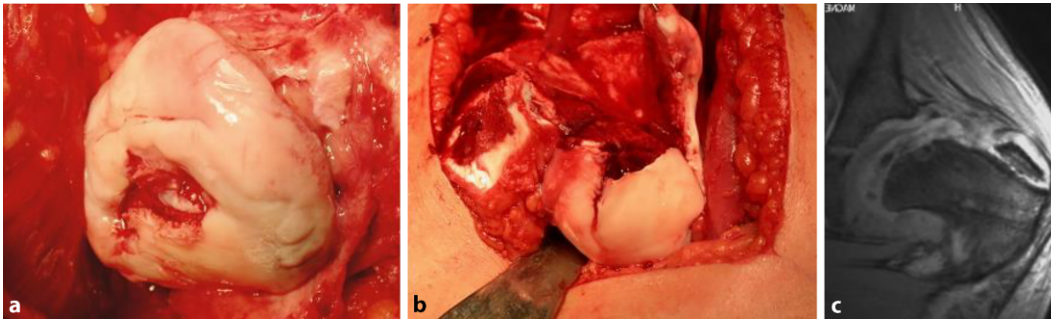


Abb. 3 ▲ Beispiel von 2 völlig zerstörten Hüftköpfen bei schwerem Morbus Perthes: In einer solchen Situation lässt sich auch durch Kopfreduktionsplastik kein tragfähiger Kopf mehr herstellen. Die Indikation zur chirurgischen Hüftluxation wurde bei der in **b** abgebildeten Hüfte aufgrund der MRT-Untersuchung gestellt; es wurde davon ausgegangen, dass eine zentrale Reduktion vorgenommen werden könnte. **a** Zeigt den aufgrund des Reg-Bildes niemals völlig zerstörten Hüftkopf mit frakturiertem Knorpel, **b** zeigt den eröffneten Kopf mit einem kompletten Hohlraum verursacht durch die Nekrose, **c** zeigt das MRI, welches nicht auf diese massive Zerstörung hinweist

Indikationen

Die Indikationsstellung richtet sich im Wesentlichen nach den nachfolgend aufgeführten Punkten. Im Einzelnen müssen diese sehr gut abgewogen, auf alternative Verfahren geprüft und diskutiert werden. „Harte“ Fakten existieren im Moment noch nicht. Wichtig scheint uns, dass sicherlich noch 50 % des ursprünglich deformierten Kopfes nach der Resektion einen noch tragfähigen Hüftkopf bilden können. Um diese Abschätzung bereits präoperativ machen zu können, wird sich in Zukunft sicherlich die vergleichende 3-D-Darstellung eignen (nicht berücksichtigt wird hier die Gefäßversorgung).

Der Zustand des Knorpels im zu entfernenden Kopfanteil sowie die Tiefe der Nekrose spielen dabei keine Rolle. Obwohl eine obligate MRT-Untersuchung gute Anhaltspunkte über den Kopf-/respektive Knorpelzustand geben kann, zeigt doch die klinische Erfahrung, dass die abschließende Beurteilung nur bei luxierter Hüfte gemacht werden kann. Der in **Abb. 3** dargestellte Kopf zeigte sich im MRT als stabil in den Randzonen, intraoperativ jedoch war eine Rekonstruktion im Sinne der Kopfreduktion nicht möglich. Hier wurde ein Kopfaufbau mit trikortikalem Knochenblock durchgeführt.

- Jegliche Inkongruenz, Asphärizität des Hüftkopfes praktisch unabhängig vom Alter (Stuhlberg IV und V) wie in **Abb. 2a** ersichtlich ist
- „Hinged abduction“
- Noch aktiver oder bereits abgeschlossener Morbus Perthes

Kontraindikationen

- Völlig zerstörter Hüftkopf (**Abb. 3**)
- Kinder unter 6 bis 8 Jahren (nur bedingte KI)

Patientenaufklärung

- Offene und umfassende Aufklärung der Eltern/Patienten über alle möglichen Behandlungsverfahren zur Behandlung von Komplikationen beim Morbus Perthes
- Begründung, weshalb in der vorliegenden Situation dieses Verfahren gewählt wird
- Allgemeine Operationsrisiken
- Spezifische Risiken dieser Operation wie: Nichtverheilen der beiden zusammengeführten Kopfanteile, Nekrose der verbleibenden Kopfanteile, verzögerte Heilung der Trochanterosteotomie
- Allfällige Erweiterung des Eingriffes im Sinne einer PAO respektive Triple-OT
- Mögliche Zweitoperation im Falle einer Hüftinstabilität, die initial nicht so eingeschätzt wurde
- Mögliche residuelle Fehlstellungen oder Fehlfunktionen
- Diskussion, weshalb ein Hüftgelenkersatz in diesem Alter nicht als sinnvolle Alternative gesehen werden kann
- Angebot einer krankenhausexternen Pflege
- Heilungsdauer
- Physiotherapie

Operationsvorbereitungen

- Röntgen Becken a.-p. sowie Abduktionsaufnahme zur Verifizierung der „hinged abduction“
- MRT (wenn immer möglich Arthro-MRT und radiäre Sequenzen) zur Beurteilung des Nekroseausmaßes
- Bildanalyse und evtl. Studium zusätzlicher bildgebender Verfahren
- Zumindest skizzenhafte Planung der möglichen Schnittführung durch den Femurkopf und Ausmaß der Reduktion, am besten anhand der speziellen radiären MRT-Sequenzen
- CT- und 3-D-Darstellung nicht obligat, kann im Einzelfall hilfreich sein zur Planung der Resektionsflächen (noch in der experimentellen Phase der Umsetzung)
- Lagerungsmaterial bereitstellen
- Möglichkeit der intraoperativen Durchleuchtung prüfen
- Besprechung mit der Anästhesie bezüglich Relaxation, Blutverlust und Operationsdauer; allfällig Einsatz eines „Cell Saver“
- Orientierung/Besprechung dieses komplexen Eingriffes mit dem OP-Personal

Instrumentarium

Bei diesem doch sehr spezifischen und komplexen Eingriff ist das richtige Instrumentarium von entscheidender Wichtigkeit; dies wird sehr oft unterschätzt. Wir empfehlen das von uns entworfene und

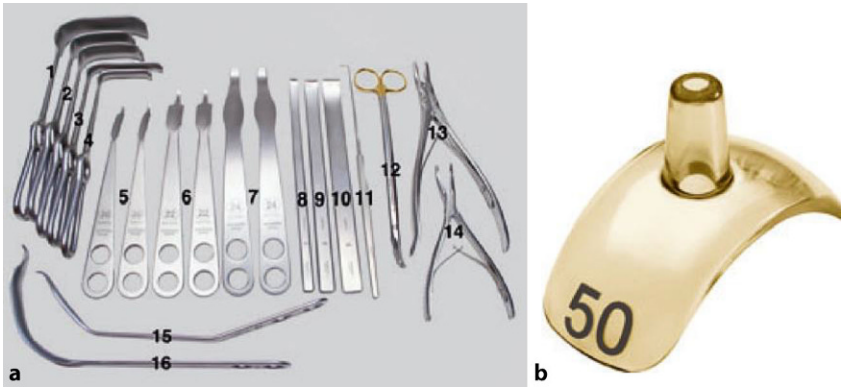


Abb. 4 ▲ a wesentliche Grundinstrumente für eine erfolgreiche Head-Reduktions-Operation, die Beschreibung der Instrumente ist im Text aufgeführt (Manufactur; Accuratus AG, Holligenstr. 94, 3008 Bern, Switzerland). b Darstellung der handelsüblichen Kopfschablonen, um die Sphärizität des Kopfes zu überprüfen




Abb. 5 ▲ Um ein optimales Bild in der a.-p. wie in der axialen Ebene zu bekommen, ist es ratsam, den BV horizontal zu positionieren und die Kamera direkt dorsal am Becken zu haben; steht der Operateur hinter der Kamera, ist er auch von Streustrahlen geschützt. a C-Arm unter dem Tisch durch erlaubt ein freies Arbeiten, doch aus Sterilitätsgründen kann er kaum umplatziert werden. b C-Arm über dem Patienten positioniert, dies erlaubt, den C-Arm in der Position zu verändern und auch steril vom Patienten weg zu fahren

über spezialisierte Instrumentenfirmen¹ vertriebene Instrumentenset. Dieses sollte als Minimum folgende Instrumente enthalten:

- verschieden breite und hohe Wundretraktoren mit abgerundeten Kanten (Breite 14 mm, 25 mm, 30 mm; Höhe 55 mm, 70 mm, 100 mm), alle in zweifacher Ausführung
- Je 2 Hohmann Haken schmal 8 mm und breit 18 mm
- Je 2 große und kleine, sog. „reversed“ abgerundete Hohmann-Haken
- 240 mm lange schmale (10 mm), mittlere (15 mm) und breite (20 mm) Lambotte (Simal)-Meißel gerundet
- Nervenhäkchen lang

- Lange, stark gekrümmte Schere (aus Gynäkologie bekannt)
- Zwei verschieden große und scharfe Rongeur-Zangen
- Kräftiger 1-Zinker-Haken zum Hochheben des Femurs bei der Luxation
- Doppelt gekrümmter langer Hohmann-Haken (bei uns Giraffe genannt)
- Lang gebogener, breiter Hohmann-Haken (auch Easy Rider genannt)
- FAI (Femoral Template) zur Überprüfung der Größe und Sphärizität (42–58 mm) des zerstörten Hüftkopfes (Abb. 4)

Anästhesie und Lagerung

- Intubationsnarkose; Relaxation ist Voraussetzung und erleichtert die Präparation und Luxation
- Epiduralkatheter zur postoperativen Schmerztherapie

- Je nach Durchleuchtungstechnik
 - C-Arm so positionieren, dass er über den Patienten gefahren werden kann oder
 - unter dem Operationstisch durch. Diese Positionierung lässt aus Sterilitätsgründen (die unter dem Operationstisch nicht gegeben ist) weniger Manipulationen des C-Armes zu (Abb. 5).
- Wir bevorzugen wegen des besseren Bildes, des größeren Bildausschnittes, der genaueren Durchleuchtungspositionierung und der dadurch kürzeren Durchleuchtungszeit, dass die Bildplatte des Durchleuchtungsgerätes direkt von dorsal am Patienten anliegt (Abb. 5).
- Desinfektion und Abdeckung des ganzen Beines bis auf Höhe des Nabels. Der Unterschenkel bis Mitte Oberschenkel wird dann zusätzlich steril eingepackt.
- Anbringen eines sterilen Sackes auf der ventralen Operationstischseite des Patienten zwecks steriler Lagerung des Unterschenkels nach der Hüftluxation [5].

Operationstechnik

Abb. 6, 7, 8, 9, 10, 11, 12, 13, 14, 15, 16, 17, 18, 19 und 20.

Schritt 1: Lagerung und chirurgische Hüftluxation

Abb. 6, 7, 8, 9, 10, 11, 12 und 13.

¹ **Manufactur;** Accuratus AG, Holligenstrasse 94, 3008 Bern, Switzerland. **Referenzen:** <https://subtilis.ch/referenzen.html>, mit freundl. Genehmigung von Accuratus AG, Bern.

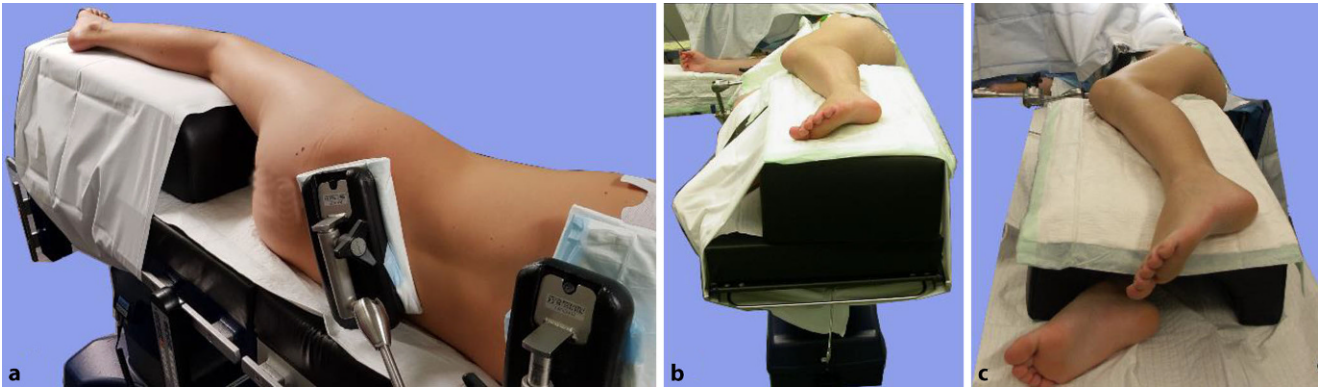


Abb. 6 ▲ Optimale Lagerung des Patienten in Seitenlage entsprechend der zu operierenden Seite. Wichtig ist die gute ventrale wie dorsale Stabilisierung des Patienten. **a** Dorsale Ansicht der Rechtsseitenlagerung zur Operation der linken Hüfte. Lumbal sollte eine gute Stützung angebracht sein. Zur stabilen Lagerung des Beines gibt es 2 Möglichkeiten. **b** Auflage auf einem soliden Polsterblock, das gegenseitige (hier rechte Bein) wird ventral im Knie flektiert um den Block gelagert. Diese Lagerung eignet sich besser für schlanke, feine Patienten. **c** Auflage auf einem soliden, jedoch tunnelierten Block; das darunterliegende Bein ist gestreckt. Diese Lagerung eignet sich mehr für größere und mehr gewichtige Patienten. Wie in allen Abbildungen dargestellt, ist der Block mit einem Laken um den Tisch befestigt

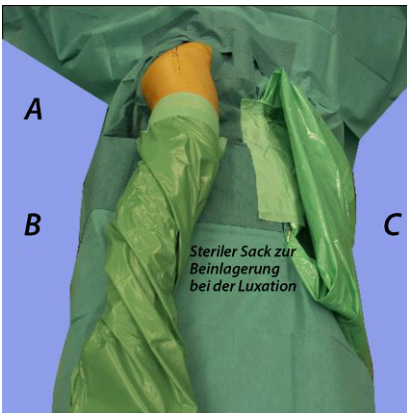


Abb. 7 ▲ Lagerung des steril abgedeckten Beines (rechtes Bein). **A** Position des operierenden Chirurgen, **B** Position 1. Assistentz, **C** Position 2. Assistentz. Bei größeren/schwereren Kindern kann eine 3. Assistentz hilfreich sein, die das Bein in luxierter Stellung stabil hält. Wichtig ist der auf der ventralen Seite des Patienten am Tisch befestigte sterile Sack. Er dient der sterilen Aufnahme des Unterschenkels/Beines bei der luxierten Hüfte. Es ist darauf zu achten, dass man den Sack nur innen berührt

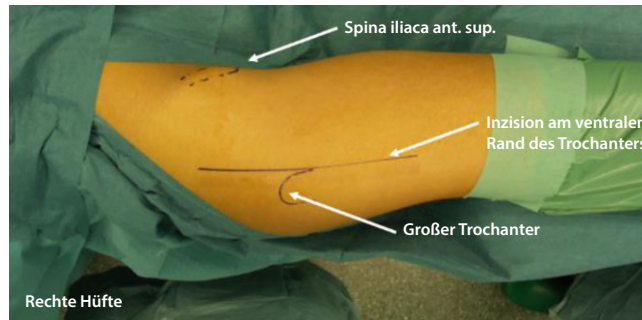


Abb. 8 ▲ Darstellung der Landmarken wie Spina iliaca anterior superior, des großen Trochanters. Die Inzision sollte knapp am ventralen Rand des großen Trochanters vorbeiziehen und v. a. nach proximal genügend lang sein. Dieser Zugang macht die Präparation der Faszie der M. tensor fasciae latae einfacher und erlaubt auch einen freien Übergang ins sog. „Gibson-Intervall“

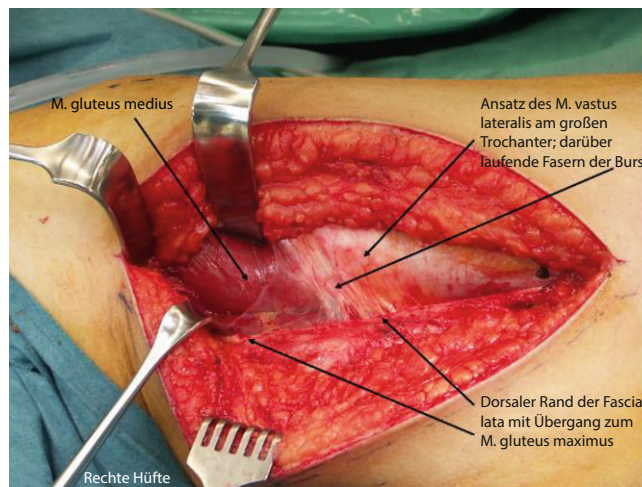


Abb. 9 ▲ Darstellung des Situs nach Spaltung der Fascia lata. Es ist wichtig, dass die Verlängerung der Spaltung am ventralen Rand des M. gluteus maximus verläuft, der M. tensor fasciae latae ist durch den Langenbeck-Hacken nach ventral weggehalten. Dieses Intervall wird auch als „Gibson-Intervall“ bezeichnet. Dadurch können sämtliche Muskelfasern geschont werden. Gut sichtbar ist die Bursa trochanterica, welche ebenfalls nach ventral wegpräpariert wird. Sie kann beim Wundverschluss wieder über den Trochanter gelegt werden, dies minimiert allfällige Verwachsungsschmerzen

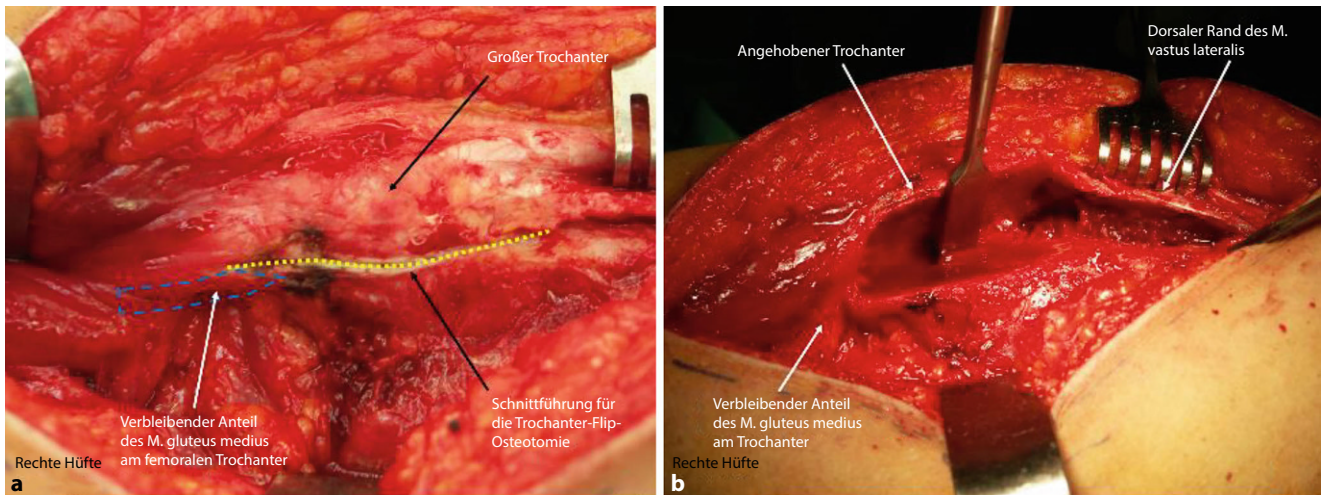


Abb. 10 ▲ Trochanter-Flip-Osteotomie: In **a** ist die Linienführung für die Trochanter-Flip-Osteotomie *gelb* markiert, darunter erkennt man die Kerbe, die mit der Elektrokaustik gemacht wurde, dies hilft zur Orientierung und Vermeidung, dass die Osteotomie zu stark zur Fossa piriformis geführt wird. Deshalb ist zu empfehlen, dass der dorsalste Anteil des M. gluteus medius am femoralen Anteil verbleibt. Die *blau* markierte Zone kennzeichnet den am Trochanter zu verbleibenden Anteil des Muskulus Gluteus medius. In **b** ist die Osteotomie gemacht und der Trochanter wird mit einem Meißel angehoben. Der verbliebene Muskelanteil am femoralen Hauptfragment ist gut zu erkennen. Ist der Trochanter angehoben, wird nun in der „Inside-out-Technik“ unter Sicht der Restmuskel abgetrennt, und die ventralen Anteile des Trochanters werden ganz abgelöst. Wichtig ist, dass der M. vastus lateralis extraperiostal angehoben wird, um nicht zu früh in die Gelenkkapsel zu kommen

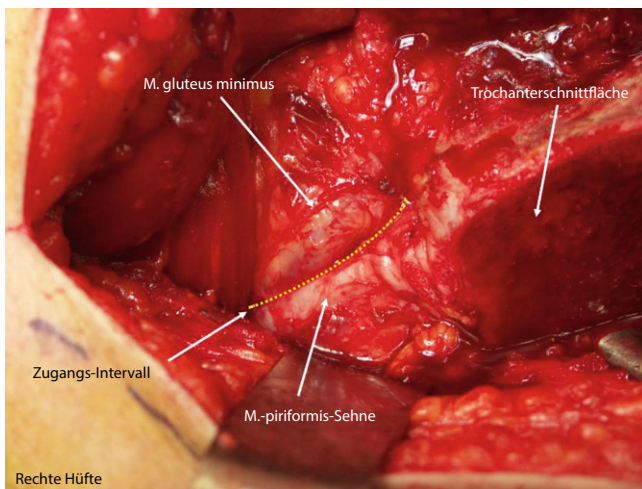


Abb. 11 ▲ Ansicht nach Trochanter-Flip-Osteotomie: Man beachte, dass die Sehne des M. piriformis ebenfalls noch am femoralen Anteil inseriert. Dies ist eine Garantie dafür, dass bei der Osteotomie die A. circumflexa femoris medialis nicht verletzt wurde. Der Zugang zur Gelenkkapsel liegt zwischen dem dorsalen Rand des M. gluteus minimus, der hier gut zu sehen ist, und dem kranialen Rand der Piriformissehne (gekennzeichnet durch die *gelbe* gepunktete Linie). Der M. gluteus minimus muss vollständig angehoben werden

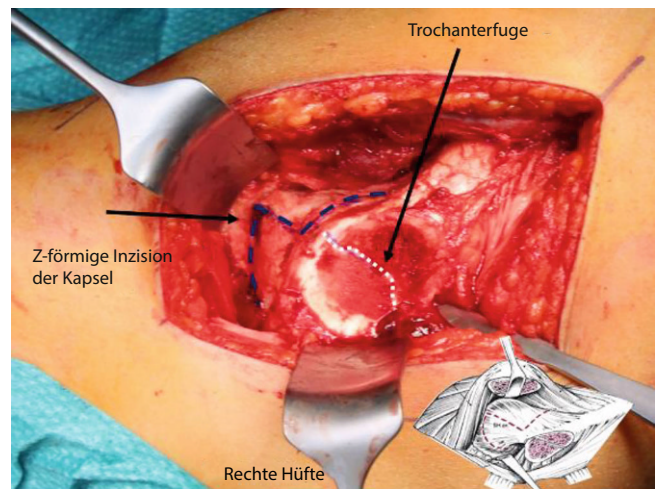


Abb. 12 ▲ Z-förmige Eröffnung der Kapsel: Auf Höhe der Trochanterfuge wird ein vertikaler Schnitt bis zum Acetabularrand gelegt. Um eine Z-förmige Eröffnung zu erhalten, wird der nächste Schnitt entlang des Kapselansatzes nach kaudal bis zum Kalkar gelegt. Der zweite Schnitt des Z wird entlang des Acetabularrands nach lateral gezogen. Es ist absolut darauf zu achten, dass das Z so zu liegen kommt. Wird diese Schnittführung nicht eingehalten, können die in den Femurkopfeintretenden Gefäße verletzt werden. (Aus [5])

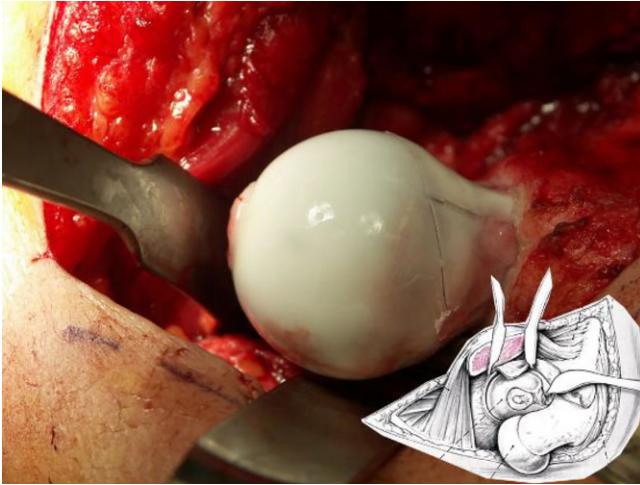


Abb. 13 ▲ Nach Z-förmiger Kapselinzision kann der Hüftkopf nach Durchtrennung des Lig. capitis femoris luxiert werden. Dies sollte äußerst kontrolliert und mit viel Gefühl erfolgen. Das Bein wird von der gegenüberstehenden Assistentz unter Einhaltung der Sterilität in den angebrachten sterilen Sack geführt (s. **Abb. 7**). Beim abgebildeten Hüftkopf handelt es sich nicht um einen M.-Perthes-Fall; dient nur zur Illustration eines luxierten Hüftkopfes. (Aus [5])

Schritt 2: Präparation der retinakulären Flaps

▣ **Abb. 14, 15, 16 und 17.**

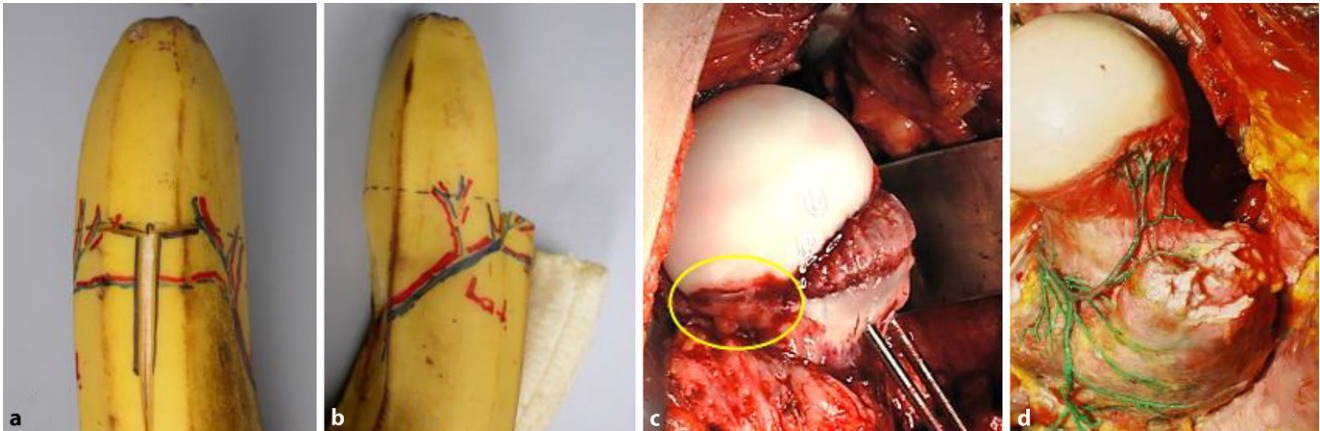


Abb. 14 ▲ Als Grundlage dieses äußerst wichtigen, um nicht zu sagen wichtigsten Schrittes dieser Operation sei nochmals auf die entsprechende Literatur [8, 17] verwiesen. In diesem Abschnitt werden nur die wichtigsten „Key Steps“ bildlich dargestellt und erklärt. Es ist uns bewusst, dass selbst die besten Zeichnungen und Fotografien die Wichtigkeit und auch die Schwierigkeit dieser Präparation nicht abschließend darstellen können. Nur das „Vor-Ort-Sehen“ gibt den besten Einblick in diese Präparation. Um sich das Ganze besser veranschaulichen zu können, stelle man sich vor, eine Orange so zu schälen, dass es nie zu einem unkontrollierten Einriss der Schale kommt. Für uns ist diese Situation am „Bananen-Modell“ am besten darstellbar, so wie wir sie bei SCFE (Hüftkopfgleiten)-Situationen sehen (a, b). Eine weitere entscheidende Rolle stellt das Verständnis der Anatomie des Trochanters dar. Man ist sich häufig nicht bewusst, dass dieser rund ein Drittel dorsalen Überhang über dem Schenkelhals hat. Ohne Entfernung der verbliebenen Trochanterspitze ab der Höhe der gut sichtbaren Apophysenfuge sowie dieses überhängenden Anteiles in der sog. Inside-out-Technik lassen sich keine genügend langen und von Spannung freien retinakulären Flaps bilden. Diese sind deshalb so wichtig, weil in diesen, wie das Wort sagt, die Gefäße zum Hüftkopf verlaufen. Je freier und entspannter diese Flaps sind, desto weniger Stress besteht auf den Gefäßen

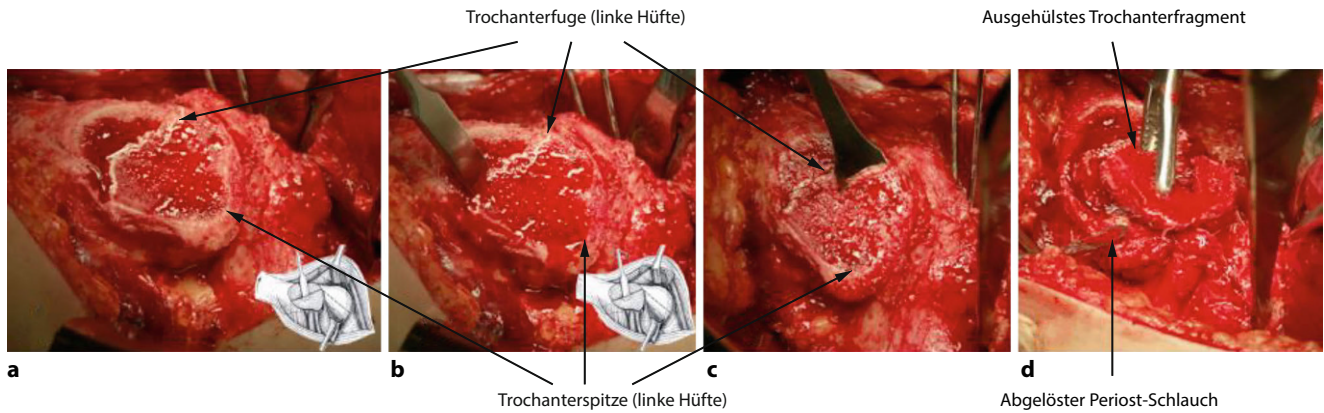


Abb. 15 ▲ Die einzelnen Schritte der sog. Inside-out-Technik zur Entfernung der Trochanterspitze. **a** Trochanterschnittfläche einer linken Hüfte bei einem 11-jährigen Kind. Der Verlauf der Apophysenfuge ist gut sichtbar, ebenfalls das dicke Periost und noch ein Rest eines knorpligen Spitzenanteiles. **b, c** zeigen die Lage und Schnittführung des Meißels. Es ist darauf hinzuweisen, dass der Meißel das den Trochanter umgebende Periost nicht verletzen soll. **d** In diesem Falle löste sich die ganze Spitze als ein Block. Dieser kann nun durch Fassen mit einer Knochenfasszange aus dem Periost herausgelöst werden. Es empfiehlt sich, eher Schritt für Schritt kleinere Knochenteile zu entfernen. Gut zu sehen ist nun der verbliebene Periostschlauch. Man beachte, dass dieser am distalen noch verbliebenen Trochanteranteil respektive proximalen Femur anhaftet

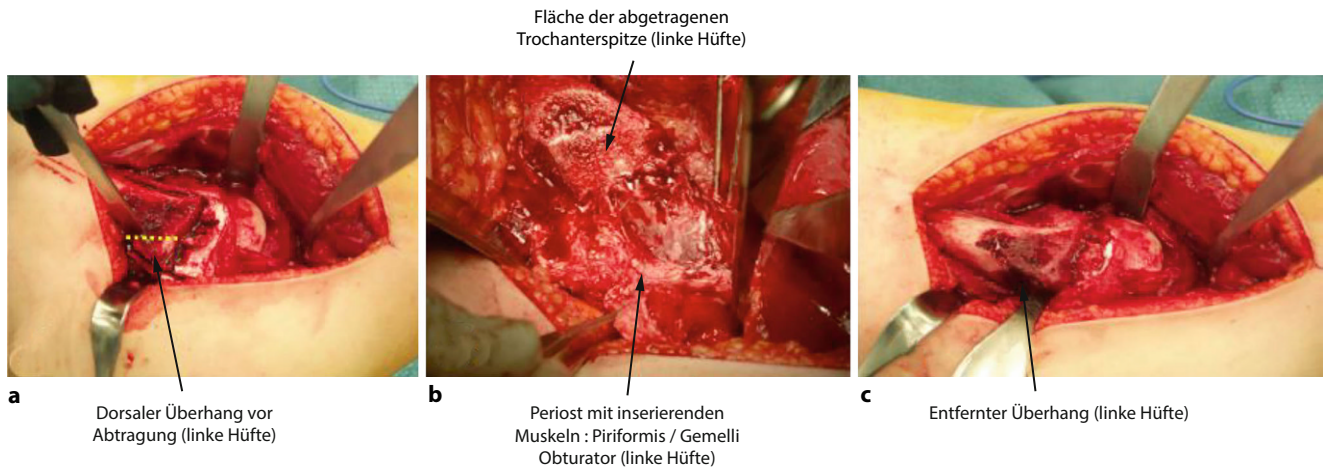


Abb. 16 ▲ Die Bildserie veranschaulicht nun den letzten Schritt zur Freilegung des ganzen Schenkelhalses und den Beginn der Flap-Präparation. **a** zeigt den ein Drittel dorsalen Schenkelhalsüberhang; die *gelb gestrichelte Linie* markiert die Schnittführung, die dem dorsalen Rand des proximalen Femurs entspricht. **b** Dieser Überhang ist nun entfernt, und man erkennt, dass das proximale Femur mit dem gut sichtbaren Schenkelhals eine Linie bildet. Die Trochanterspitze ist bis auf das Niveau des SH abgetragen. **c** Nur wenn die Präparation, wie in **b** gezeigt, erfolgreich beendet ist, kann nun durch Spaltung des Periostes über dem proximalen Femur dieses nach lateral wie medial abgelöst werden

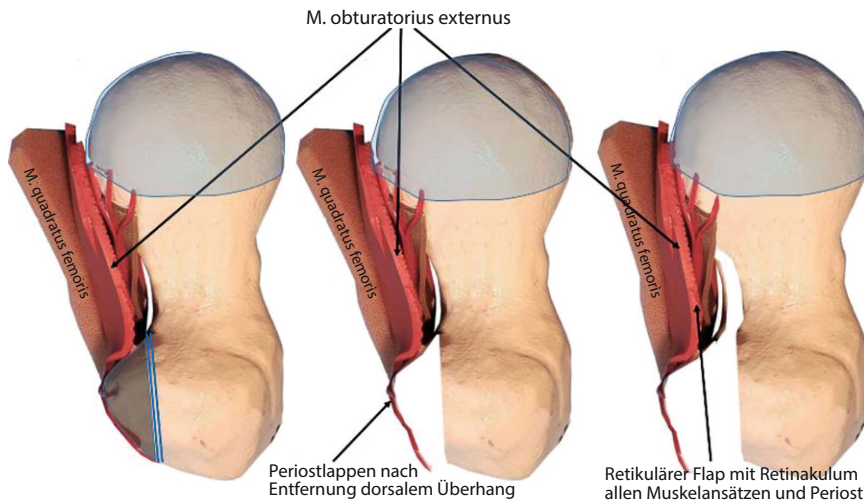


Abb. 17 ▲ Nach erfolgreicher Darstellung des proximalen Femurs, partiell zirkumferenziell sowie der peritrochantären Region kann nun mit der vorsichtigen, ebenfalls zirkumferenziellen Präparation des SH bis hin zum SH-Kopf-Übergang begonnen werden. In diesem Modell ist ein rechter SH von kranial dargestellt. Das *linke Bild* zeigt die beiden Muskeln Quadratus femoris und Obturatorius externus, darunter ist das gefäßtragende Retinakulum zu sehen. In *grau* eingefärbt ist der bereits zuvor beschriebene dorsale Trochanterüberhang markiert. Zudem sind die Gefäßeintrittsstellen zu sehen. Im *mittleren Bild* ist die Situation nach Entfernung des Überhanges mit dem bereits in der vorherigen Abb. gesehenen Periostes zu sehen. Im *rechten Bild* ist nun der ganze Muskel-Gefäß-Retinaculum-Periost-Komplex bis zur Gefäßinsertion vom SH abgelöst

Schritt 3: Hüftkopfreduktionsplastik

Die **Abb. 18, 19 und 20** zeigen die einzelnen Schritte anhand des von uns anhand von CT-Bildern angefertigten Knochenmodells.

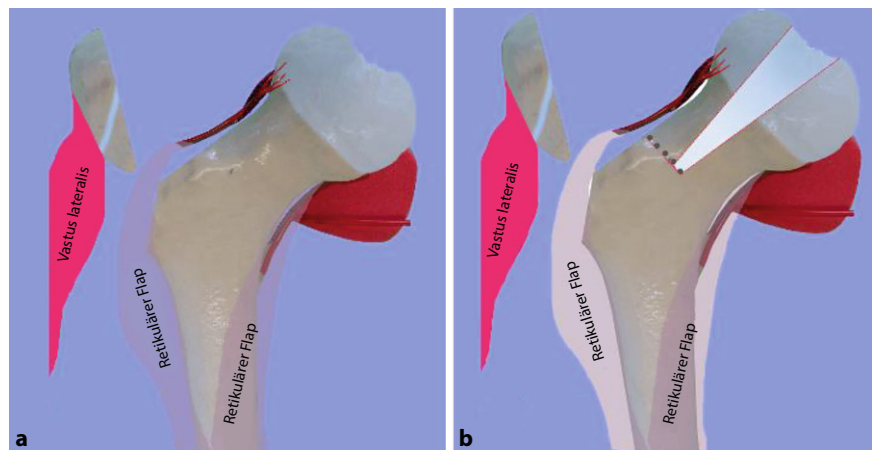


Abb. 18 ▲ Sind all die zuvor beschriebenen Schritte sorgfältig und erfolgreich durchgeführt worden, ist die Kopfdurchblutung weiterhin gewährleistet, da praktisch medial wie lateral die beiden Retinacula mit den retinakulären Ästen der A. circumflexa femoris med. und lat. in die beiden Teile des Hüftkopfs münden. Somit kann der pathologische und zentrale Kopfanteil herausgeschnitten werden und der laterale, über das laterale Retinakulum versorgte freie Kopfanteil mit dem noch am Femur anhaftenden Hauptkopfanteil, der von der A. circumflexa femoris medialis versorgt wird, verschraubt werden. Technisch ist es wichtig, dass man eine sehr feine und gut schneidende, wenig oszillierende Säge hat. Die große Gefahr besteht, dass durch zu grobe und zu stark ausschlagende Sägen die Retinacula verletzt respektive zerstört werden. Zudem ist wichtig, dass der Schenkelhals mit stumpfen, jedoch breiten Hohmann-Haken umfahren wird. Daher empfehlen wir die in diesem Artikel aufgeführten (oder zumindest identische) Instrumente zu verwenden. In der Abbildung Darstellung des adaptierten Knochenmodells an einem klinischen Fall mit Periost, angefügten Retinacula und Hüftrotatoren; man erkennt die A. circumflexa femoris medialis am Unterrand des M. obturatorius externus. Das superiore Retinakulum ist aus fototechnischen Gründen etwas ventraler angebracht. **a** Situation nach Trochanter-Flip-OT und Präparation des Periostschlauches und Abhebung der Retinacula. **b** Eingezeichnetes Areal und Schnittführung für den zu entfernenden, zentralen Kopfanteil sowie Basis Schnittführung nach kranial

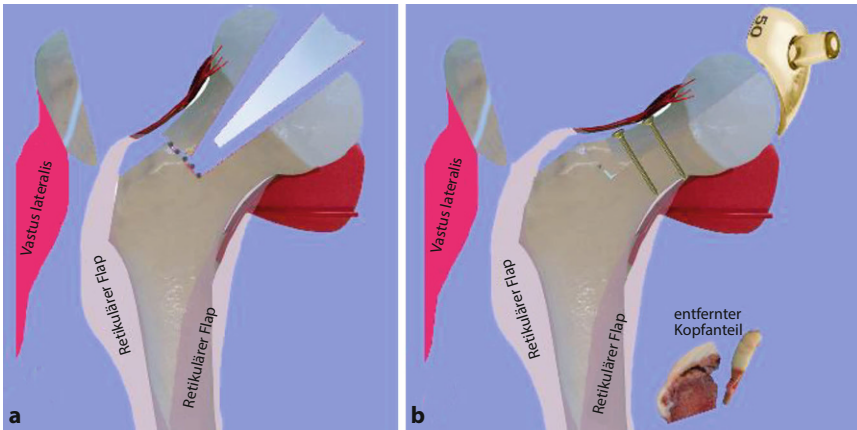


Abb. 19 **a** Situation nach erfolgter Osteotomie des Hüftkopfes. Man erkennt, wie in der klinischen Situation zu fordern ist, dass beide verbliebenen Kopfhälften noch mit den Gefäßen in Verbindung sind. **b** Das freie, kraniale Fragment wird nun an das distale Hauptfragment so angepasst, dass eine möglichst sphärische Form entsteht. Dazu kann eine Hüftschablone hilfreich sein. Es ist darauf zu achten, dass möglichst kein Stress auf das Retinakulum respektive Gefäß entsteht. Die Lücke an der Basis des Fragmentes kann mit einem Knochenblock aus dem entfernten Trochanter gefüllt werden. In **b** ist ein entfernter Kopfanteil abgebildet, gut ersichtlich ist die Ablösung der Knorpelkappe vom epimetaphysären Anteil

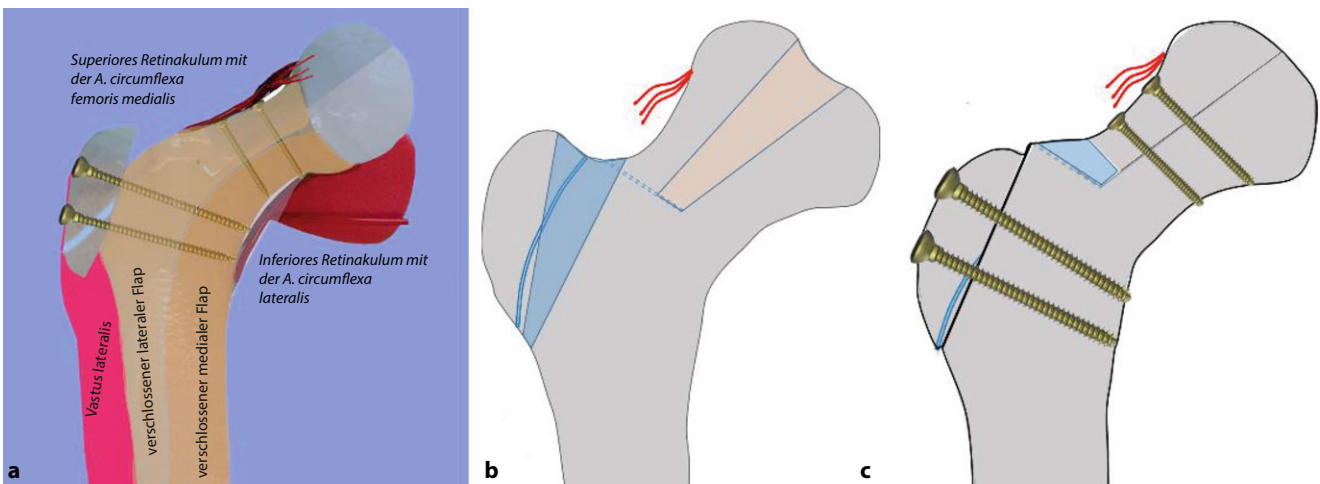


Abb. 20 **a** Definitive Situation nach Readaptation des Periostes und Fixierung des Trochanter major. **a** Die Readaptation des medialen und lateralen Flaps am SH respektive proximalen Femur ist hier mit den beiden Farbflächen symbolisiert. Mit der Readaptation des Periostes legen sich einerseits die Retinacula an die richtige Stelle, andererseits werden die Hüftrotatoren mit refixiert. Der Trochanter major wird in etwas distaler Position mitsamt dem anhaftenden M. vastus lateralis mit 2,35-mm-Kortikalisschrauben fixiert. **b** Schematisch Darstellung. **c** zeigt schematisch die definitive Lage und Fixation

Besonderheiten

Nach stabiler Verschraubung der Kopfanteile und Readaptation der beiden Flaps/Retinacula + Gefäße erfolgt die behutsame Reposition der Hüfte. Ein Einklemmen der Gefäße muss vermieden werden ... Oft ist aufgrund der Kopfdeformität das Acetabulum „ausgeweitet“ und der Hüftkopf steht nicht stabil in der Pfanne, oder wir haben ein extremes Missverhältnis zwischen Kopf- und Hüftpfannenradius. Es ist wichtig, sich dieses Umstandes bewusst zu

sein und zu entscheiden, brauche ich eine stabilisierende Zusatzoperation im Sinne einer Triple-OT oder PAO, oder kann ich zuwarten. Wie von uns in der Literatur beschrieben [16–18], ist dieser Entscheidung nicht immer einfach, die Stabilität sollte aber immer angestrebt werden. Es ist auch wichtig, dass im Vorfeld der Operation der Patient respektive die Eltern darüber in zweierlei Hinsicht orientiert worden sind; erstens, dass es im Entscheid des Operateurs liegen muss, ob gleichzeitig eine Pfannen-Schwenk-Operation gemacht

wird, oder zweitens, dass es sein kann, dass innerhalb von Monaten eine solche Operation durchgeführt werden muss, sollte sich zeigen, dass die Hüfte nicht stabil ist. In unserem Krankengut, das inzwischen größer ist als die publizierten Fälle, zusätzlich die noch in Drittkliniken versorgten Fälle haben wir in etwa folgende Situation: 40% brauchen keine zusätzliche azetabuläre Korrektur, weder initial noch später, ca. 30% brauchen initial eine Triple oder PAO und 30% innerhalb des ersten Jahres. Bei diesen Zahlen besteht die berechnete

Frage, weshalb man nicht bei allen unsicheren Fällen gleich zur Pfannenoperation übergeht. Dieser Entscheid ist nicht nur aus ärztlicher Sicht zu sehen, sondern wird auch durch die Ansprüche, Wünsche des Patienten mitbeeinflusst. Tendenziell möchte der Patient so wenig wie möglich operiert haben, obwohl von der Sache her doch eine umfassende Operation angezeigt wäre. Es ist dann das Geschick und die Kompetenz des Chirurgen, den Patienten von der Notwendigkeit eines kombinierten Eingriffs zu überzeugen.

Im Weiteren ist ebenfalls wichtig zu erklären, dass nach einer solchen Operation die Hüfte niemals „normal“ sein kann; Ziel ist es, die initial schwerstens veränderte Hüfte für einen möglichst langen Zeitraum schmerzfrei und funktionsfähig zu halten. Aktuell überblicken wir einen Zeitraum von 21 Jahren und können feststellen, dass weit über 80 % der Patienten keine weitere Operation brauchten.

Sicher ist auch zu diskutieren, was man bei völlig zerstörtem Hüftkopf, der sich jedoch im MRT nicht so dargestellt hat (▣ **Abb. 3**), als intraoperativen Plan B hat. Für uns ist bis heute der Einbau einer Hüfttotalprothese keine Option; vielmehr würden wir in dieser Situation auf eine Arthrodesse ausweichen. Der Hauptgrund gegen TP in diesem Alter ist das Überstrapazieren der TP durch den jugendlichen Übermut und Aktivität! Die Arthrodesse kann dann im höheren Alter, falls notwendig, in eine TP umgewandelt werden. Die Diskussion über dieses Vorgehen ist sicherlich noch offen, ist aber in unserer Praxis der adäquateste Schritt. Zudem wird diese Option im Vorfeld mit dem Patienten respektive den Eltern immer diskutiert.

Postoperative Behandlung

Prinzipiell unterscheidet sich die postoperative Behandlung nicht wesentlich von anderen hüfterhaltenden Operationen wie Impingement, SCFE oder relativer SH-Verlängerung oder selbst nur intertrochantäre Korrekturen.

- Radiologische Kontrolle mit Becken a.-p. unmittelbar postoperativ sowie nach 6 bis 8 Wochen zur Konsolidations- und Stellungskontrolle

- Mobilisation in der Sagittalebene Flexion/Extension bis 60°, vorzugsweise mit CPM
- Stockentlastung mit Bodenkontakt
- Nach sicherer Konsolidation Übergang zur Vollbelastung und Beginn mit rotatorischen Übungen und Krankengymnastik
- Sportverbot für mindestens 3 Monate
- Eine routinemäßige Thromboseprophylaxe sehen wir aufgrund der fehlenden Evidenz und der eigenen Erfahrung im Kindes- und Jugendalter nicht als indiziert; Ausnahmen bilden Übergewicht, rauchen, Antikonzeption, familiäre Belastung

Fehler, Gefahren, Komplikationen

- Der größte Fehler besteht darin, ohne genügend Erfahrung oder Beiziehen eines erfahrenen Kollegen, sich an eine solche Operation zu wagen!
- Verursachen einer AVN als schwere Komplikation schon rein durch den Zugang zur Hüfte, der lediglich als eigentliche Vorbereitung der Chirurgie am Hüftkopf gilt
- Fehlende Kenntnis der retikulären Flap-Präparation
- Trotz Femurkopfverkleinerung keine genügende Reposition → Überprüfen der acetabulären Situation, allfällig zusätzlich Pfannenschwenkung
- Non-Union des Trochanter major → bessere Fixierung
- Schädigung des N. ischiadicus durch ungenügend ausgedehnte Präparation für die chirurgische Hüftluxation
- Heterotope Ossifikationen (beim Jugendlichen selten)
- Intraartikuläre Verwachsungen mit massiver Bewegungseinschränkung → allfällig arthroskopische Revision und Adhäsioolyse
- Trotz optimaler Operation rasch fortschreitende Verschlechterung der Hüftsituation; möglicher Grund: falsch eingeschätzte, bereits zu fortgeschrittene Knorpelzerstörung respektive auf acetabulärer Seite Delamination (auch als Carpet-Phänomen bezeichnet) des Knorpels

Ergebnisse

Unsere Erfahrungen mit der Hüftkopf-reduktionsplastik über eine chirurgische Hüftluxation sind über die letzten 15 Jahre sehr positiv. Wie unseren in dieser Zeit durchgeführten Publikationen [8, 11, 16, 17] zu entnehmen ist, haben wir keine chirurgisch-technischen Komplikationen wie auch keine Nekrose des freien, nur noch am superioren Retinaculum hängenden Kopfanteiles gesehen. Dies ist sicherlich auch darauf zurückzuführen, dass diese Operationen praktisch nur durch 4 eng miteinander zusammenarbeitende Chirurgen durchgeführt wurde. Auch von den zahlreichen als Teaching-Operation durchgeführten Eingriffen in Drittkliniken kamen nur positive Rückmeldungen. Dennoch darf der Erfolg dieser Operationstechnik nicht überbewertet werden, und weitere Langzeitverläufe müssen deren zumindest mittelfristig positiven Resultate bestätigen. Als mittelfristig sehen wir eine Verbesserung zumindest über 15 bis 20 Jahre an. Aktuell ist in 1 Falle nach 10 Jahren eine rapide Verschlechterung im Sinne einer schweren Arthrose aufgetreten, obwohl das Containment perfekt war. Hier konnte jedoch durch intertrochantäre Umstellung zumindest kurzfristig die Situation wiederum verbessert werden.

Der hier dargestellte Verlauf dokumentiert die Wichtigkeit, initial die Schwere der Femur-Kopfschädigung einerseits und der Zerstörung des Kopfkorpels richtig einzuschätzen. Ein solches Beispiel ist in **Abb. 3** dargestellt. Obwohl MRT-mäßig hätte vermutet werden können, die Situation durch eine Kopfverkleinerung verbessern zu können, hatte sich intraoperativ gezeigt, dass dies in diesem Fall nicht zielführend gewesen wäre.

Klinische Fallbeispiele

Darstellung von 3 typischen Fallbeispielen entsprechend den verschiedenen Optionen:

1. nur Kopfreduktion,
2. Kopfreduktion und gleichzeitig Pfannenschwenkung,
3. Kopfreduktion und sekundäre Pfannenschwenkung.

Fall 1: alleinige Kopfreduktion

■ Abb. 21, 22 und 23.

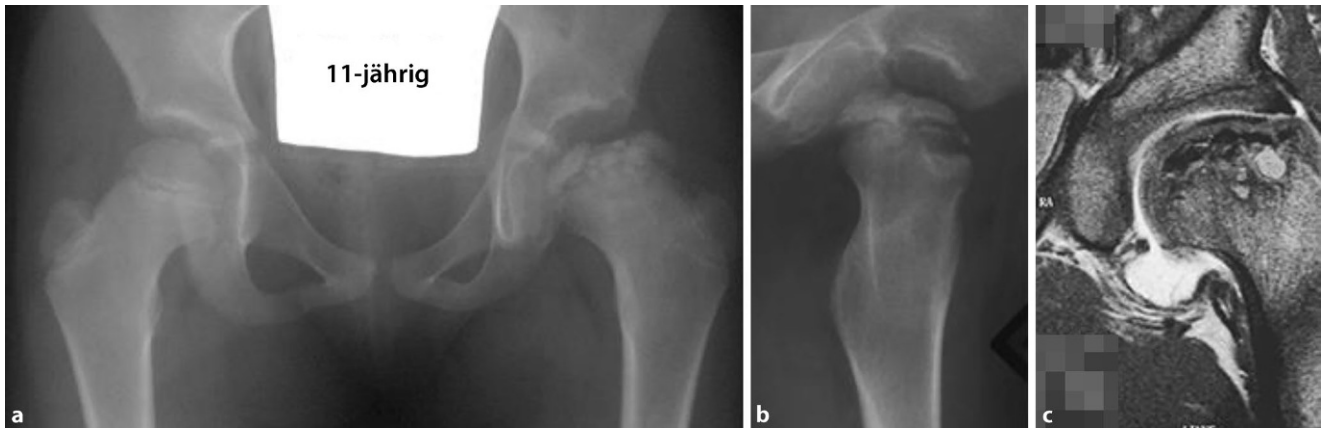

Abb. 21 ▲ Typische Subluxationsstellung des linken Hüftkopfes bei einem 11-jährigen Mädchen. **a, b** Die MRT-Untersuchung dokumentiert die pathologische Abflachung des Hüftkopfes, sekundäre Veränderung des Labrums und des Pfannendaches (c). Es ist leicht vorzustellen, dass diese Hüfte nicht mehr frei abduziert werden kann, sondern um den lateralen Pfannenrand „hinged“

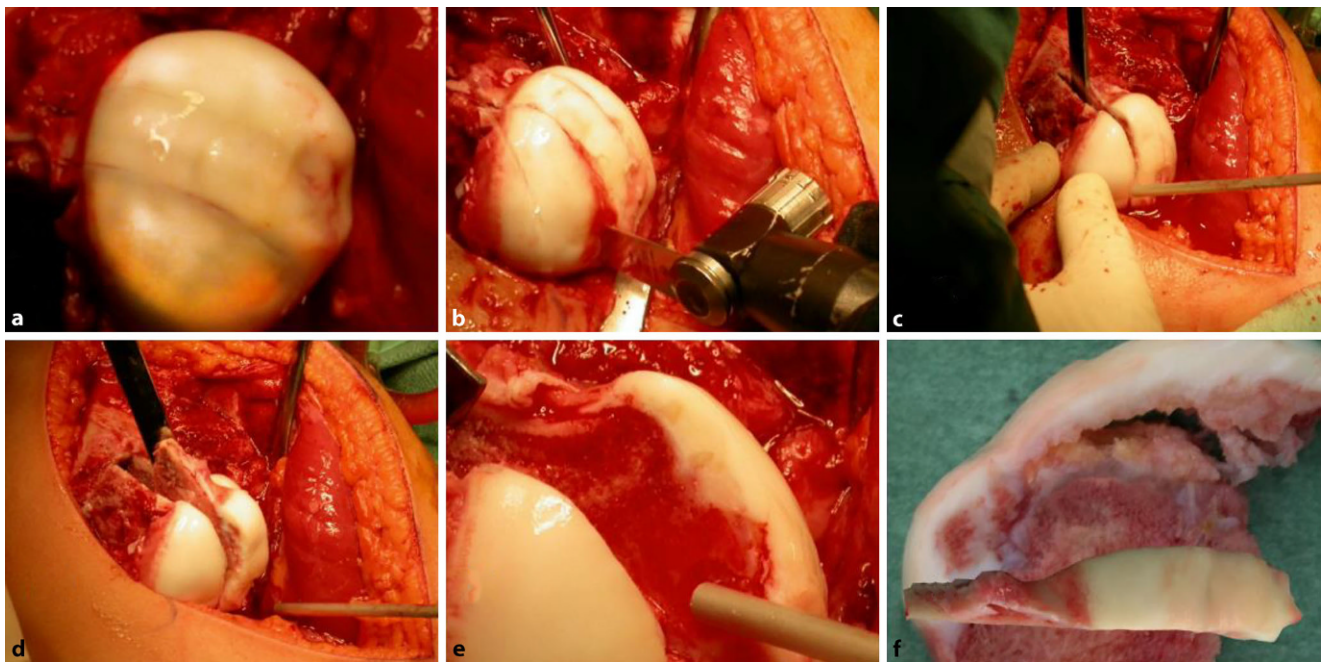


Abb. 22 ▲ Intraoperative Fotodokumentation der verschiedenen Operationsschritte: **a** Luxierter linker Hüftkopf mit bereits eingezeichneter Schnittführung. **b** Durchführung der verschiedenen Osteotomien mit einem scharfen, relativ kurzen und unter 1 mm dicken Sägeblatt. Man erkennt die Blutung aus den Schnittflächen. **c** Vorsichtige Vervollständigung der Schnitte mit einem schmalen und langen „Simal-Meißel“ (Accuratus AG, Bern, Schweiz [23]). **d** Herauslösen des Fragmentes. **e** Das Fragment ist entfernt, man sieht die gut blutenden Schnittflächen und den auf dem Knochen fest aufsitzenden Knorpel. Es sei auch darauf hingewiesen, dass der Knorpel beim Morbus Perthes meist eine normale oder erhöht Dicke aufweist; es handelt sich ja um eine Nekrose des Knochens. **f** zeigt das entfernte, nekrotische Knochenstück; auch hier ist zu sehen, dass der Knorpel dick ist, jedoch vom Untergrund abgelöst ist. Die veränderte Fuge ist auch zu erkennen. Dieses Bild gibt auch die Erklärung dafür, weshalb die „spontane Reparatur“ Monate bis Jahre beansprucht

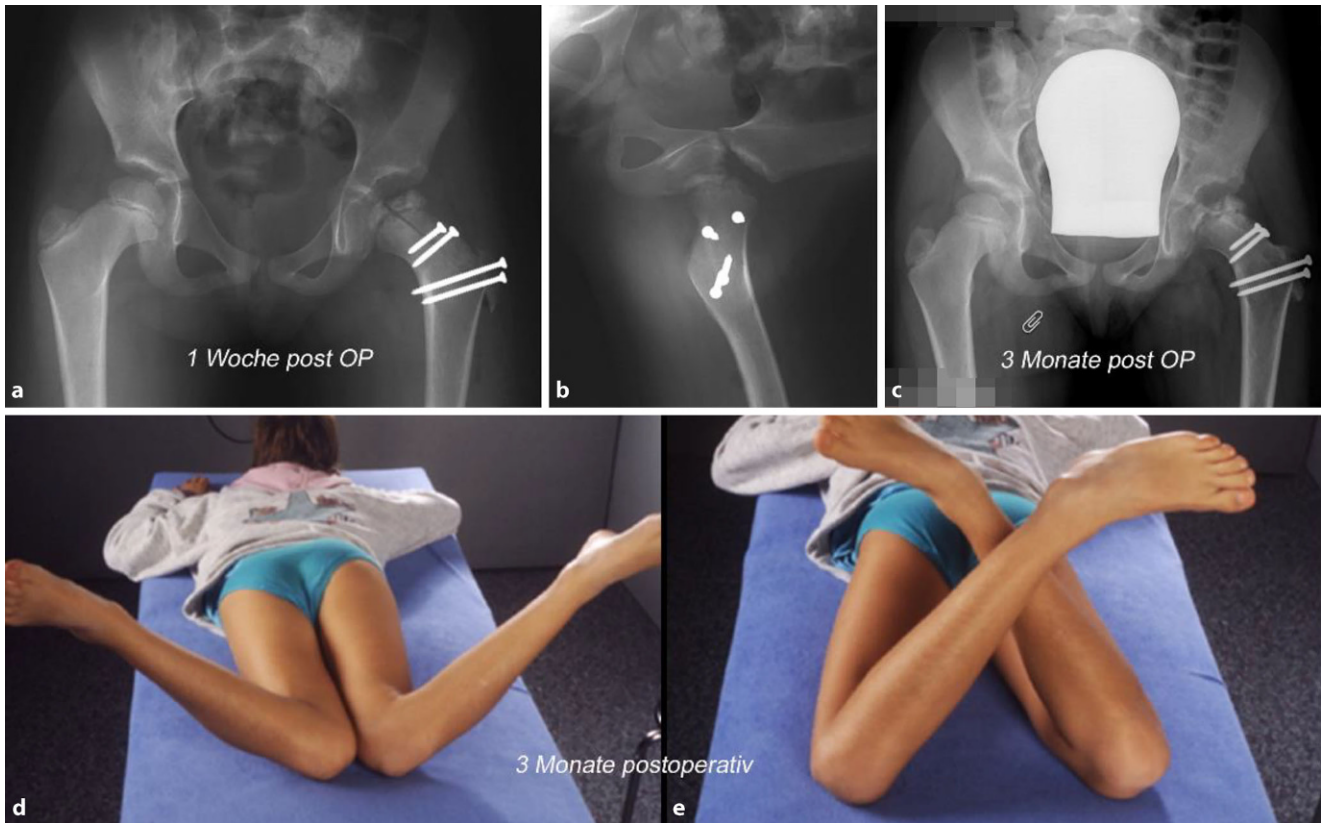


Abb. 23 ▲ In diesem Fall zeigt das 1 Woche postoperative Röntgenbild eine kongruente und stabile Hüftsituation. Deshalb konnte hier auf eine initiale Triple-OT verzichtet werden (a), die gute Zentrierung zeigt auch die Axiale Aufnahme (b). 3 Monate postoperativ sehen wir eine Konsolidierung der Osteotomie ohne Zeichen einer AVN. Die Hüfte ist weiterhin gut zentriert (c). Die funktionelle Beweglichkeitsprüfung zeigte beinahe seitengleiche Bewegungsumfänge. d, e In Bauchlage die Innen- und Außenrotation, kritisch betrachtet ist die Innenrotation links doch etwas geringer, Außenrotation jedoch identisch

Fall 2. Kopfreduktion und
gleichzeitige Triple-Osteotomie,
Operation im Alter von 10½ Jahren

■ Abb. 24, 25, 26, 27, 28 und 29.

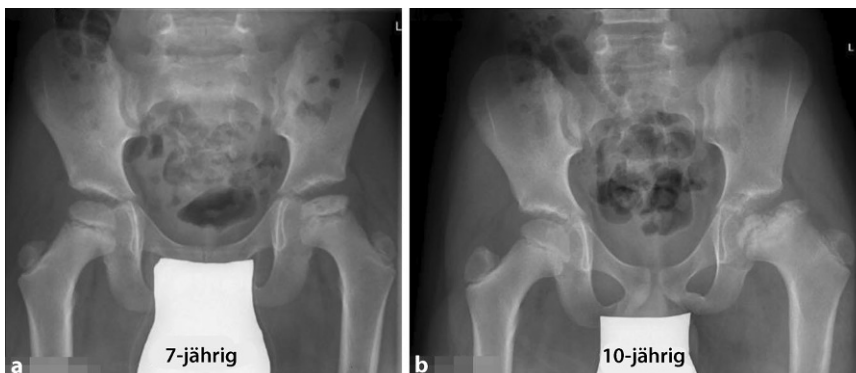


Abb. 24 ▲ a Typisches Bild eines schon fortgeschrittenen Morbus Perthes mit deutlich eingesunkenem zentralem Anteil. Nach heutigem Wissenstand würden wir hier bereits zu diesem Zeitpunkt im Sinne einer Triple-OT aktiv werden. b Aus unbekanntem Gründen wurde 3 Jahre zugewartet; das Kind wurde wegen Schmerzen und massiver Bewegungseinschränkung zugewiesen. Man erkennt nun die typische Situation, die zu einem „Hinging“ führt; Lateralisation und zweihöckeriger Hüftkopf

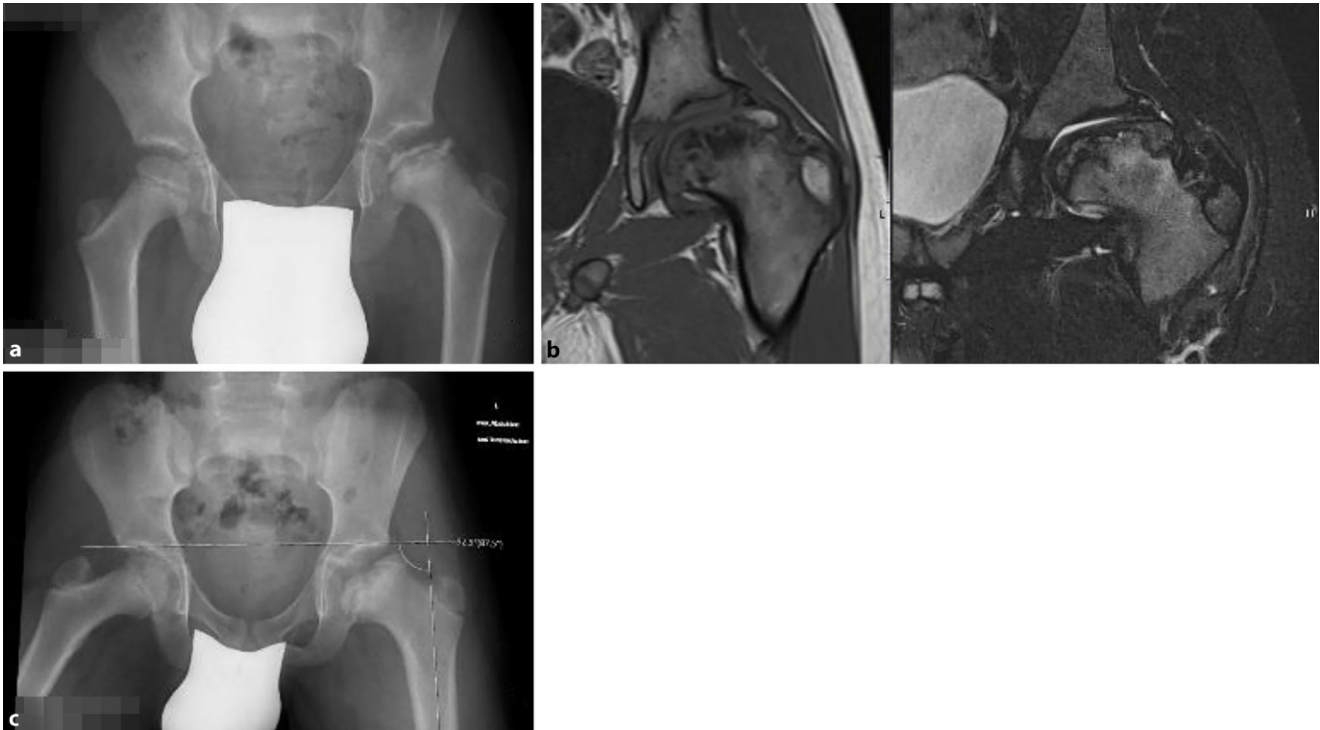

Abb. 25 ▲ **a** Röntgenbild, welches 1 Jahr nach der Erstdiagnose gemacht wurde; auch zu diesem Zeitpunkt war man nicht aktiv geworden. Wie in **Abb. 23** erwähnt, kam das Kind effektiv erst 3 Jahre nach initialer Diagnose in unsere Behandlung und wurde von uns im Alter von 10 ½ Jahren operiert. **b** Die MRT-Bilder veranschaulichen sehr deutlich die Problematik dieser Hüfte mit völlig abgeflachtem Hüftkopf, der hauptsächlich zentralen Nekrose und dem eher noch besseren lateralen Kopfanteil. Ebenfalls deutlich zu sehen die sekundären, adaptiven Pfannenveränderungen. **c** Die funktionelle, obligate Abduktionsaufnahme (mit maximaler Abduktion und gleichzeitiger mindestens 30°iger Innenrotation gehalten) zeigt in diesem Fall nicht ein ausgeprägtes „Hinging“, doch eine aufgehobene Abduktionsfähigkeit

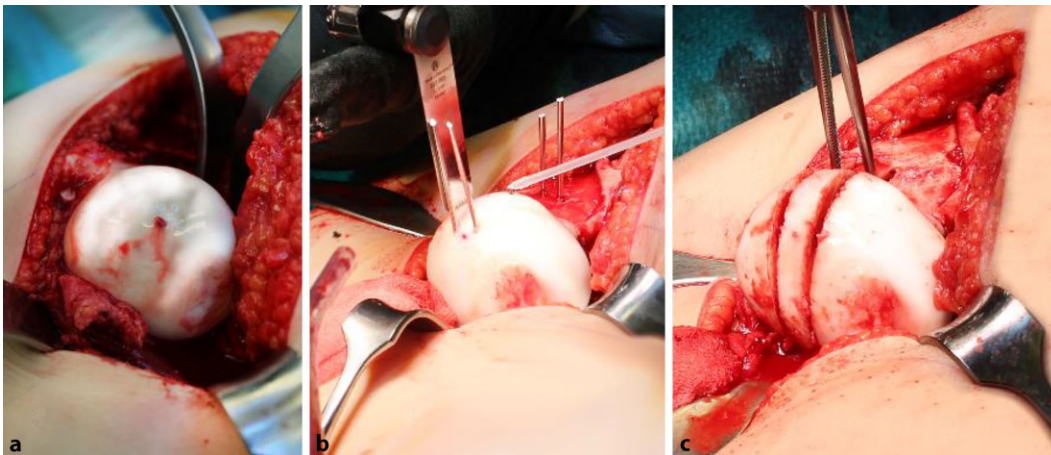


Abb. 26 ◀ Linker Hüftkopf in luxierter Stellung. **a** Die bereits radiologisch abgebildete zweihöckrige Form des Hüftkopfes ist hier klinisch klar zu erkennen; das 1,0-mm-Bohrloch bestätigt die intakte Blutversorgung. **b** In diesem Falle wurde der zu entfernende Anteil mittels je 2 K-Drähten markiert, dies erleichtert das präzise Arbeiten. **c** Situation nach erfolgter Schnittführung

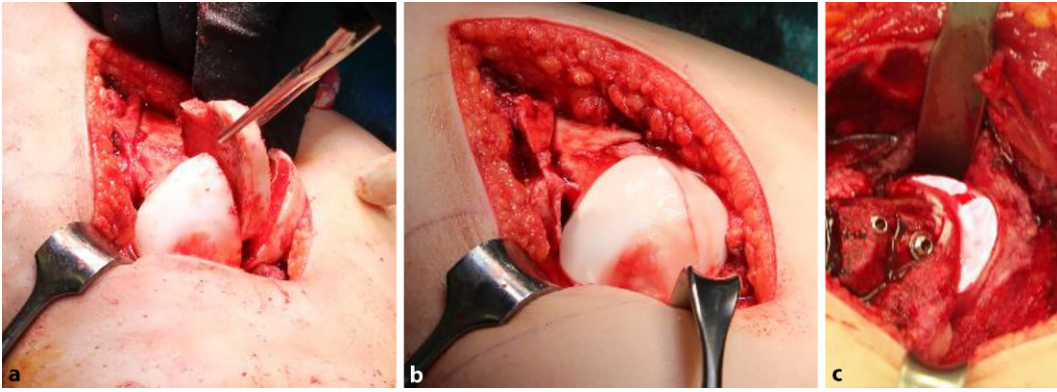


Abb. 27 ▲ **a** Entnahme des zentralen Kopfstückes. **b** Nach Mobilisierung des kranio-lateralen, am superioren Retinaculum hängenden Kopfanteiles wird dieser in möglichst optimaler Position an den stabilen Kopfanteil gebracht; es ist zu erwähnen, dass die Sphärizität hauptsächlich für die sagittale Ebene optimal ein sollte, denn dies ist die Hauptbewegungsebene; Flexion-Extension. **c** Ansicht des mit 2,3,5-mm-Kortikalisschrauben fixierten freien Kopfanteils. Je nach Knochenqualität können Unterlegscheiben verwendet werden, wir versuchen dies meist zu vermeiden

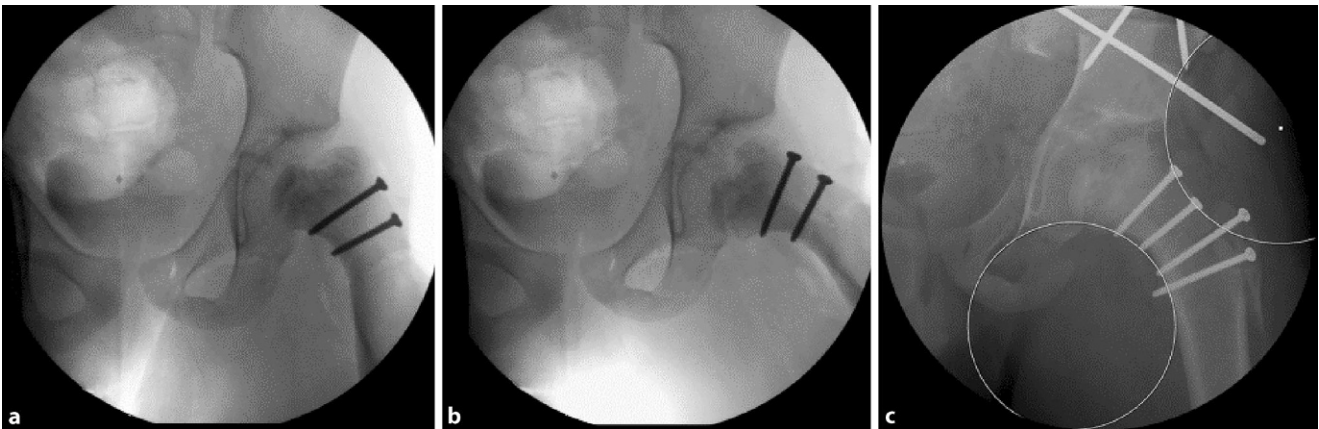


Abb. 28 ▲ Durchleuchtungskontrolle nach Verschraubung des Kopfes und Reposition. **a** Hier erkennt man in Neutralstellung der Hüfte eine leichte, verbleibende Lateralisation des Hüftkopfes mit unterbrochener Shenton-Linie. **b** In Abduktion stellt sich die Hüfte konzentrisch tief in der Pfanne ein. Die Kongruenz ist beinahe perfekt: Dies ist nun ein eindeutiger Hinweis, dass wir in derselben Operation eine Triple-OT anschließen müssen. **c** Intraoperative Dokumentation nach erfolgter Triple-OT; die Hüfte ist tief zentriert, und die Shenton-Linie ist korrekt. Ebenso die äußere sog. inverse Linie

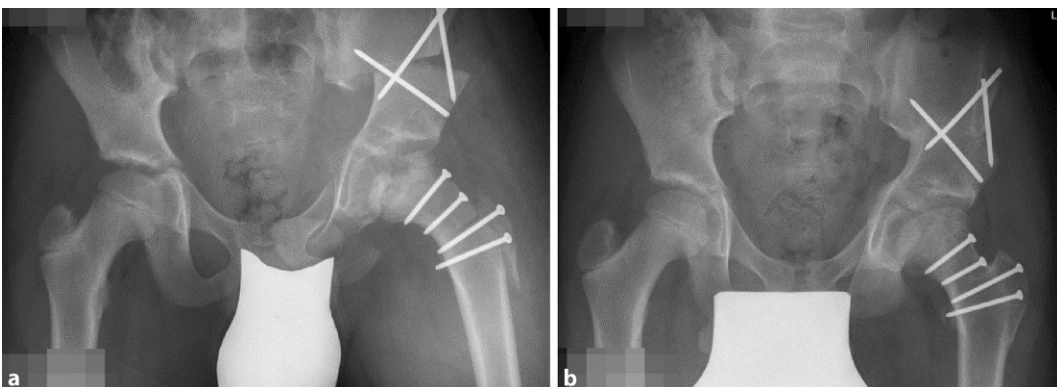


Abb. 29 ▲ **a** Postoperative Dokumentation; wir erkennen einen praktisch sphärischen Kopf mit optimaler Kongruenz zur Pfanne und normaler Überdachung. Intraoperativ war die Beweglichkeit praktisch seitengleich. **b** 11 Monate postoperativ sehen wir eine problemlose Heilung ohne jegliche Anzeichen einer AVN, guten Kopfaufbau und zentrierte Hüfte. Die Beweglichkeit links war zu diesem Zeitpunkt in allen Richtungen um zirka 15 % eingeschränkt

Fall 3: Hüftkopfreaktion und
aufgeschobene Triple-Osteotomie

■ Abb. 30 und 31.

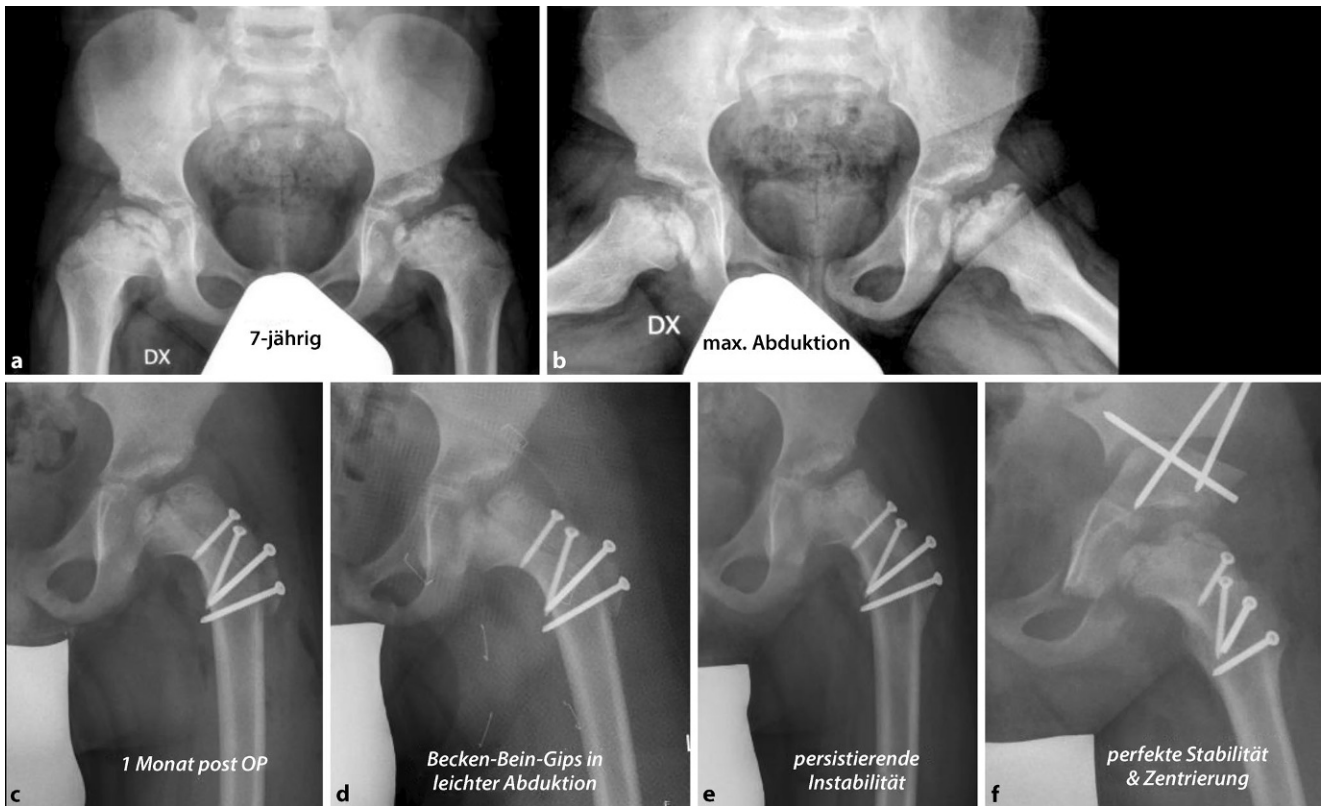

Abb. 30 ▲ Drittes Beispiel; 7-jähriger Knabe mit bilateralem Morbus Perthes, rechts ist die Hüfte konzentrisch geblieben, links ist es bei ausgedehnterem Befall zum Verlust des Containments und zu einer „hanging hip“ gekommen. Für uns war trotz des jungen Alters die Indikation zur Hüftkopfreaktion gegeben, besonders auch, da zurzeit die acetabulären Veränderungen noch gering waren. Somit konnte auch davon ausgegangen werden, dass keine zusätzliche Triple notwendig sein würde. **c** zeigt die Situation nach 1 Monat; es ist unschwer zu erkennen, dass wir eine leichte Lateralisation haben und zudem das Acetabulum doch immer noch dysplastisch ist. **d** Um die Hüfte besser zu stabilisieren und in der Hoffnung, dass sich das Acetabulum erholt, wurde ein Becken-Bein-Gips in Abduktion angelegt; wie das Bild zeigt, ist damit ein Containment erzielt worden. **e** Nach Entfernung des Becken-Bein-Gipses persistierte die Instabilität. Entsprechend unseren Vorgaben und initialer Aufklärung der Eltern stellten wir nun sekundär die Indikation zur Triple-OT. Es wäre hier falsch gewesen, weiter auf die Natur zu hoffen, da die Veränderungen doch stabil blieben. **f** zeigt nach Triple-OT ein gutes Containment und eine gute, suffiziente Überdachung der Hüfte

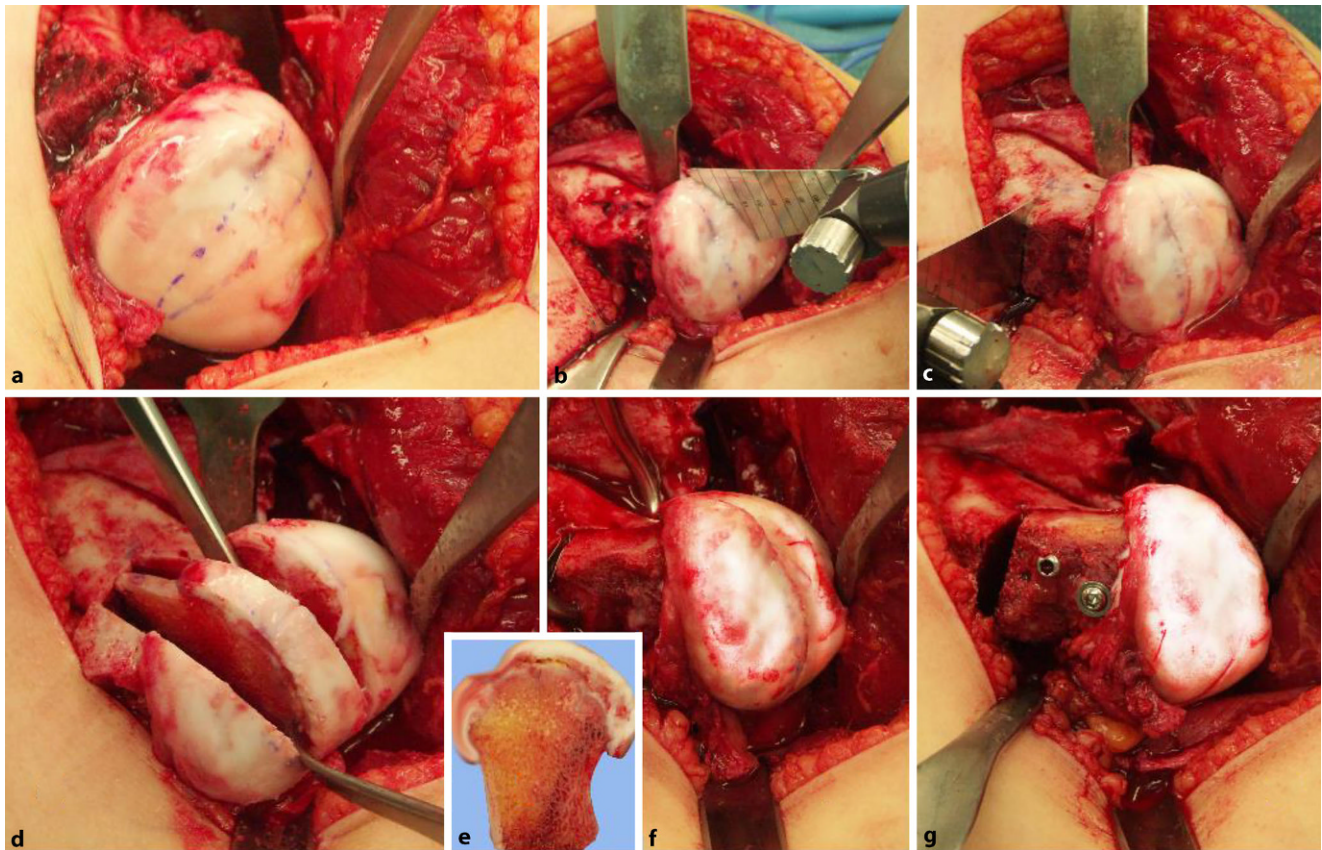


Abb. 31 ▲ Intraoperative Dokumentation der Operationsschritte: **a** Luxierter Hüftkopf links mit bereits eingezeichnetem Areal der Kopfreduktion. **b** Spaltung des Hüftkopfs mit dünner, scharfer Säge. Man beachte die breiten, stumpfen Hohmann-Haken, welche den SH umfahren und die Flaps respektive Retinacula schützen. **c** Anlegen des Basisschnittes von lateral. **d** Dreiteiliger Kopf mit gelöstem lateralem, noch durchblutetem Anteil sowie zu entfernendem Mittelteil. **e** Detailansicht des entfernten Anteiles, wo wiederum die Nekrose zu sehen ist. **f** Zusammenfügen der Kopfanteile und Ausrichtung der Knorpel Ebenen. Es ist gut zu erkennen, dass der Kopf längsoval ist; in der Hauptbewegungsebene, Flexion/Extension ist doch eine adäquate Sphärität gegeben. **g** In diesem Bild ist in der Detailansicht die Fixation des freien Fragmentes an den SH gut zu sehen. In dieser Lage kommt es zu keinerlei Störungen im Gelenk durch die Schraubenköpfe. Der Off-Set des Kopfes ist ebenfalls sehr ausgeprägt

Korrespondenzadresse

Dr. Theddy Slongo

Abteilung Kinderorthopädie, Kinderchirurgische Universitätsklinik, Inselspital Bern
Freiburgstr., 3010 Bern, Schweiz
theddy.slongo@insel.ch

Funding. Open access funding provided by University of Bern.

Einhaltung ethischer Richtlinien

Interessenkonflikt. T. Slongo und K. Ziebarth geben an, dass kein Interessenkonflikt besteht.

Für diesen Beitrag wurden von den Autoren keine Studien an Menschen oder Tieren durchgeführt. Für die aufgeführten Publikationen gelten die jeweils dort angegebenen ethischen Richtlinien. Für Bildmaterial oder anderweitige Angaben innerhalb des Manu-

skripts, über die Patienten zu identifizieren sind, liegt von ihnen und/oder ihren gesetzlichen Vertretern eine schriftliche Einwilligung vor.

Open Access. Dieser Artikel wird unter der Creative Commons Namensnennung 4.0 International Lizenz veröffentlicht, welche die Nutzung, Vervielfältigung, Bearbeitung, Verbreitung und Wiedergabe in jeglichem Medium und Format erlaubt, sofern Sie den/die ursprünglichen Autor(en) und die Quelle ordnungsgemäß nennen, einen Link zur Creative Commons Lizenz beifügen und angeben, ob Änderungen vorgenommen wurden.

Die in diesem Artikel enthaltenen Bilder und sonstiges Drittmaterial unterliegen ebenfalls der genannten Creative Commons Lizenz, sofern sich aus der Abbildungslegende nichts anderes ergibt. Sofern das betreffende Material nicht unter der genannten Creative Commons Lizenz steht und die betreffende Handlung nicht nach gesetzlichen Vorschriften erlaubt ist, ist für die oben aufgeführten Weiterverwendungen des Materials die Einwilligung des jeweiligen Rechteinhabers einzuholen.

Weitere Details zur Lizenz entnehmen Sie bitte der Lizenzinformation auf <http://creativecommons.org/licenses/by/4.0/deed.de>.

Literatur

Verwendete Literatur

1. Herring JA, Neustadt JB, Williams JJ et al (1992) The lateral pillar classification of legg calve perthes disease. *J Pediatr Orthop* 12:143
2. Catterall A (1971) The natural history of Perthes disease. *J Bone Joint Surg Br* 53:37
3. Wenger D, Pandya NK (2011) Advanced containment methods for the treatment of Perthes disease: salter plus varus osteotomy and triple pelvic osteotomy. *J Pediatr Orthop* 31:5198–5205
4. Stulberg SD, Cooperman DR, Wallensten R (1981) The natural history of Legg calve Perthes disease. *J Bone Joint Surg Am* 63:1095–1108
5. Ganz R, Gill T, Gautier E et al (2001) Surgical dislocation of the adult hip. A technique with full access to the femoral head and acetabulum

- without the risk of avascular necrosis. *J Bone Joint Surg Br* 83:1119–1124
6. Eijer H, Podeszwa D, Ganz R et al (2006) Evaluation treatment of femoro acetabular impingement secondary to Perthes' disease. *Hip Int* 16:273–280
 7. Nötzli HP, Siebenrock KA, Hempling A et al (2002) Perfusion of the femoral heads during surgical dislocation of the hip. Monitoring by laser Doppler flowmetry. *J Bone Joint Surg Br* 84:300–304
 8. Ganz R, Huff TW, Leunig M (2009) Extended retinacular soft tissue flap for intra articular hip surgery: surgical technique, indications, and results of its application. *Instr Course Lect* 58:241–255
 9. Leunig M, Slongo T, Kleinschmidt M et al (2007) Subcapital correction osteotomy in slipped capital femoral epiphysis by means of surgical hip dislocation. *Oper Orthop Traumatol* 19:389–410
 10. Ziebarth K, Zilkens C, Spencer S et al (2009) Capital realignment for moderate and severe SCFE using a modified Dunn procedure. *Clin Orthop Relat Res* 467:704–716
 11. Leunig M, Ganz R (2011) Relative neck lengthening and intra-capital osteotomy for severe Perthes and Perthes-like deformities. *Bull NYU Hosp Jt Dis* 69:S62–S67
 12. Stulberg SD, Cooperman DR, Wallensten R (1977) The natural courses of Legg-Perthes disease and its relationship to degenerative arthritis of the hip. A long term follow-up study. *Orthop Trans* 1:105–106
 13. Sevvit S, Thompson RG (1965) The distribution and anastomosis of the arteries supplying the head and neck of the femur. *J Bone Joint Surg Br* 47:560–573
 14. Kalhor M, Beck M, Huff TW et al (2009) Capsular contribution to the acetabular perfusion. Anatomical considerations and surgical implications. *J Bone Joint Surg Am* 91:409–418
 15. Fürnstahl P, Ganz R, Ackermann J (2018) A new treatment approach for severe Legg-Calvé-Perthes deformity based on computer simulation and surgical navigation. In: *Leading Opinions*
 16. Ziebarth K, Slongo T, Siebenrock KA (2013) Residual Perthes deformity and surgical reduction of the size of the femoral head. *Oper Tech Orthop* 23:134–139
 17. Siebenrock K, Anwander H, Zurmühle C, Tannast M, Slongo TH, Seppacher S (2015) Head reduction osteotomy with additional containment surgery improves sphericity and containment and reduces pain in Legg-Calvé-Perthes disease. *Clin Orthop Relat Res* 473(4):1274–1283 (Symposium: 2014 Bernese Hip Symposium)
 18. Ganz R, Horowitz K, Leunig M (2010) Algorithm for femoral and peri-acetabular osteotomies in complex hip deformities. *Clin Orthop Relat Res* 468:3168–3180
 19. Joseph B (1989) Morphological changes in the acetabulum in Perthes' disease. *J Bone Joint Surg Br* 71:756–763
 20. Kalhor M, Horowitz K, Gharehdaghi J, Beck M, Ganz R (2012) Anatomic variations in femoral head circulation. *Hip Int* 22:307–312
 21. Paley D (2011) The treatment of femoral head deformity and coxa magna by the Ganz femoral head reduction osteotomy. *Orthop Clin North Am* 42:389–399
 22. Quain S, Catterall A (1986) Hinge abduction of the hip. Diagnosis and treatment. *J Bone Joint Surg Br* 68:61–64
 23. <https://subtilis.ch/referenzen.html>

Femoral head reduction osteotomy to improve femoroacetabular containment in Legg–Calvé–Perthes disease

Objective: Restoration of hip congruence and containment through central femoral head resection/reduction via an extended surgical hip dislocation, while maintaining/respecting the femoral head blood flow. Simultaneous or subsequent reorientation of the acetabulum by triple TPO (Pediatric Triple Osteotomy) or PAO (Peri-Acetabular Osteotomy) may be necessary.

Indications: Surgical hip dislocation with femoral head reduction can be performed at any age in cases with hinge abduction and Stulberg class IV and V deformity. Procedure indicated for patients with active or healed disease. After the resection, a viable residual femoral head must remain, i.e. at least 50% of the expanded femoral head, which is best planned using “comparative” 3D reconstruction.

Contraindications: Completely destroyed cartilage or femoral head.

Surgical technique: The same surgical procedure as described for classic surgical hip dislocation is followed. Preparation of retinacular flaps. With detailed knowledge of the vascular supply and precise execution of this technique, blood supply to the femoral head will be preserved; once safely surgically dislocated, the femoral head and neck can be split and the necrotic part of the femoral head removed. Reformation of the femoral head as spherical as possible is achieved by screw fixation of the femoral neck to align the two articular parts of the femoral head. Distalization and fixation of the great trochanter helps to restore offset (functional femoral neck length). Depending on the congruence and stability of the femoral head in the acetabulum, a primary TPO or PAO may also be necessary.

Postoperative management: Intraoperative stability must be achieved to ensure functional posttreatment without a hip spica cast. Walking with crutches with toe contact only is advised. Active rotation is not allowed. Active and passive flexion up to 90° allowed. These measures have to be observed for 8–10 weeks. Then, active physiotherapy rehabilitation may commence, depending on healing, as assessed clinically and radiologically.

Results: Our published follow-up examinations (currently 21 years) show consistently good results with a technically correct operation and correct indication as well as adequate follow-up treatment. No necrosis of the reduced femoral head has been observed. All split femoral heads and femoral necks are primarily healed.

Keywords

Femoral head asphericity · Incongruence · Loss of containment · Femoral head reduction · Surgical hip dislocation

Weiterführende Literatur

24. Beck M, Leunig M, Parvizi J et al (2004) Anterior femoro acetabular impingement. Midterm results of surgical dislocation. *Clin Orthop Relat Res* 418:74–80
25. Tannast M, Hanke M, Ecker TM et al (2012) LCPD: Reduced range of motion resulting from extra- and intra articular impingement. *Clin Orthop Relat Res* 470:2431–2440
26. Tannast M, Macintyre N, Steppacher SD et al (2013) A systematic approach to analyze the sequelae of LCPD. *Hip Int*. <https://doi.org/10.5301/hipint.5000071>